

Strokovno stališče Društva travmatologov Slovenije o zdravljenju zlomov medenice pri osteoporozi

A position statement of the Traumatology Society of Slovenia on the treatment of fragility fractures of the pelvic ring

Drago Brilej,¹ Dejan Krušič,¹ Anže Kristan,² Matej Cimerman,³ Andrej Čretnik,⁴ Rihard Trebše,⁵ Tomaž Kocjan,⁶ Klemen Grabljevec,⁷ Radko Komadina¹

¹ *Travmatološki oddelek, Splošna in učna bolnišnica Celje, Oblakova 5, 3000 Celje*

² *Urgentni kirurški blok, Univerzitetni klinični center Ljubljana, Zaloška 7, 1525 Ljubljana*

³ *Klinični oddelek za travmatologijo, Univerzitetni klinični center Ljubljana, Zaloška 7, 1525 Ljubljana*

⁴ *Oddelek za travmatologijo, Univerzitetni klinični center Maribor, Ljubljanska 5, 2000 Maribor*

⁵ *Ortopedska bolnišnica Valdoltra, Jadranska cesta 31, 6280 Ankaran*

⁶ *Klinični oddelek za endokrinologijo, diabetes in bolezni presnove, Univerzitetni klinični center Ljubljana, Zaloška 7, 1525 Ljubljana*

⁷ *Oddelek za rehabilitacijo po poškodbah možganov, MS in ŽMB, Univerzitetni rehabilitacijski inštitut „Soča“, Linhartova 51, Ljubljana*

Izvleček

V razvitem svetu se je ob vse daljšem povprečnem preživetju starostnikov zlom medeničnega obroča pridružil dosednji značilni četverici zlomov: zgornjega dela stegenice, zgornjega dela nadlahtnice, spodnjega dela koželjnice in hrbteničnim vretencem. Zanj je značilen implozijski mehanizem nastanka pri padcu s stojne višine. Priporoča se Rommensova klasifikacija z indikacijami za kirurško zdravljenje tudi pri nekaterih nedislociranih zlomih. Strokovno stališče je sprejelo Društvo travmatologov Slovenije po posvetovanju 7. novembra 2015.

Abstract

Because of the ageing crisis in the Western world the fragility fractures of the pelvic ring have joined the big four group of typical fractures in osteoporotic elderly patients: fractures of the proximal femur, fractures of the proximal humerus, fractures of the distal radius and thoracic and lumbar low energy spinal fractures. All these fractures are the result of low energy with the typical fall of the patient from the standing height. The Slovenian recommendations include Rommens classification for non-displaced and displaced fractures of the anterior and posterior pelvic ring with the operative indications. A position statement was launched at the Slovenian Society of Trauma Surgeons meeting on 7 November 2015.

Uvod

Zlomi medenice in acetabuluma so eden največjih izzivov v ortopedski travmatologiji. S svojo kompleksno tridimenzionalno strukturo zahtevajo temeljito biomehansko analizo pred operacijo. Zaradi intimnega stika z žilnimi in živčnimi strukturami so povezani s tveganji zapletov med in po operaciji. Ker so ti zlomi sorazmerno redki, so v objavljeni literaturi serije majhne. Pri kirurških, ki se ukvarjajo s temi opera-

cijami, pa je učna krivulja sorazmerno dolga.¹

Društvo travmatologov Slovenskega zdravniškega društva je v sodelovanju z združenji ortopedov, fiziatrov in endokrinologov 7. novembra 2015 pripravilo strokovno srečanje o zlomih medenice pri starostnikih, ki poleg prej naštetega pomenijo pri diagnosticiranju in zdravljenju še dodatno tveganje zaradi krhkosti kostnine. Sprejeli so Rommensovo

**Korespondenca/
Correspondence:**

prof. dr. Radko Komadina,
dr. med., svetnik,
specialist splošne
kirurgije
e: sbcrdi@guest.arnes.si

Ključne besede:

medenica; zlom;
osteoporozo; starostnik

Key words:

pelvis; fracture;
osteoporosis; elderly
patient

Citirajte kot/Cite as:

Zdrav Vestn. 2016;
85: 514–19

Prispelo: 22. mar. 2016,

Sprejeto: Strokovno
stališče je sprejelo
Društvo travmatologov
Slovenije po
posvetovanju
7. novembra 2015.

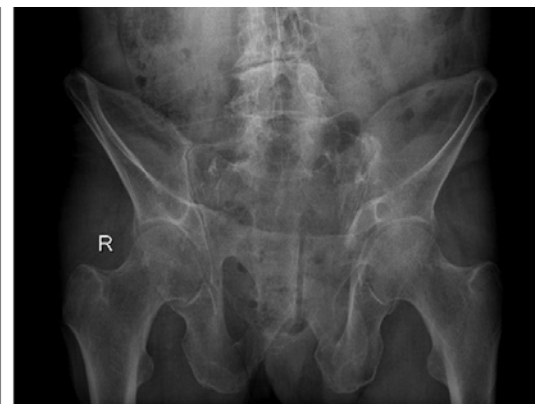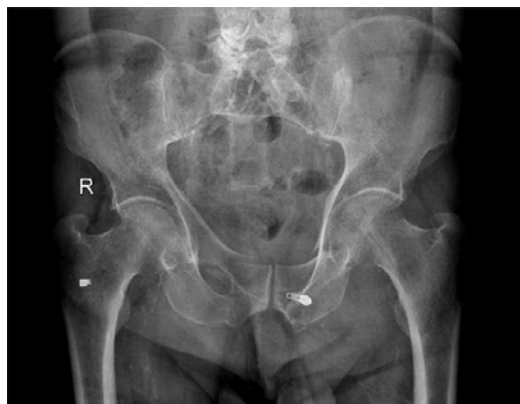klasifikacijo zlomov medenice pri starostnikih in priporočila za njihovo zdravljenje v Sloveniji. Rommensova klasifikacija upošteva, da ti zlomi nastanejo drugače kot visoko energetski zlomi medenice pri mladih odraslih (implozija po padcu s stojne višine). Ker je kostnina krhka, ligamenti pa vse bolj neelastični, togi, se na daljši rok morfologija zloma medeničnega obroča uklanja nizkim obremenilnim silam. Začetni stabilni (ali »blago nestabilni«) zlom lahko privede do nestabilnosti medeničnega obroča z dekompenzirano kronično bolečino in nestabilnostjo ter postopno rastočo prikrajšavo spodnjega uda na prizadeti strani.²

Predlagano strokovno stališče Društva travmatologov SZD je:

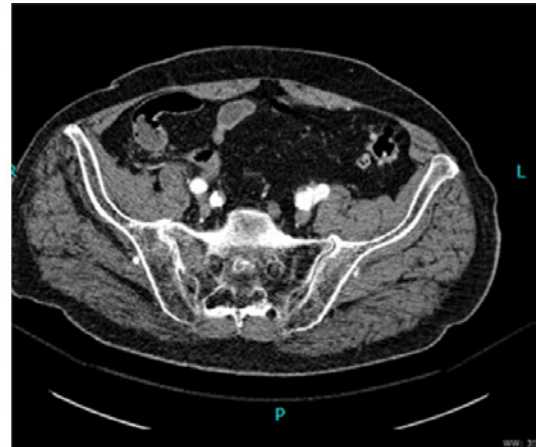
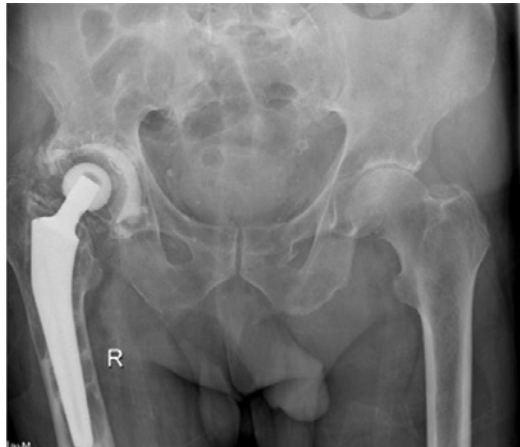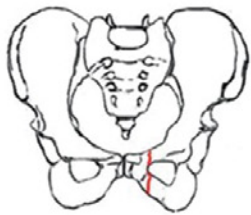
- V anamnezi potrebujemo podatek o visoko- ali nizkoenergetski travmi in mehanizem nastanka poškodbe (smer delovanja sil, ki so privedle do zloma).
- Pri kliničnem pregledu moramo testirati čvrstost medeničnega obroča, opraviti orientacijski nevrološki pregled in testirati prisotnost perifernih pulzov.
- Sledi stopenjska rentgenska diagnostika. Pričnemo jo s standardnim anteroposteriornim posnetkom medenice s kolki. Strukturna atrofija skeleta pri starostniku (ob pnevmatiziranem črevesju) dostikrat skrije fraktur-

no linijo v sakralnem in iliakalnem delu obroča zadaj. S projekcijo outlet si prikažemo obliko in simetrijo križnice in sakroiliakalnih sklepov. S projekcijo inlet si iz polstranske smeri prikažemo sprednji korteks križnice in/ali rotacije medeničnih kosti spre-
daj (Slika 1).

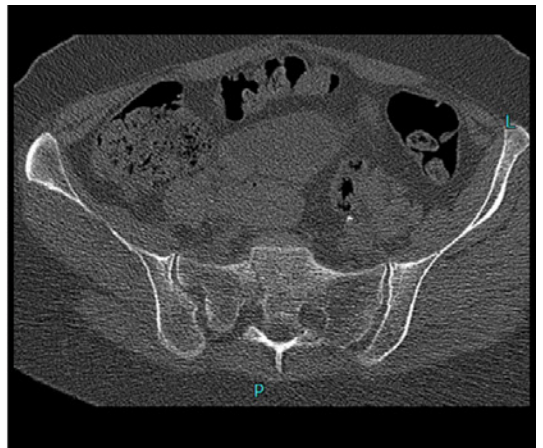
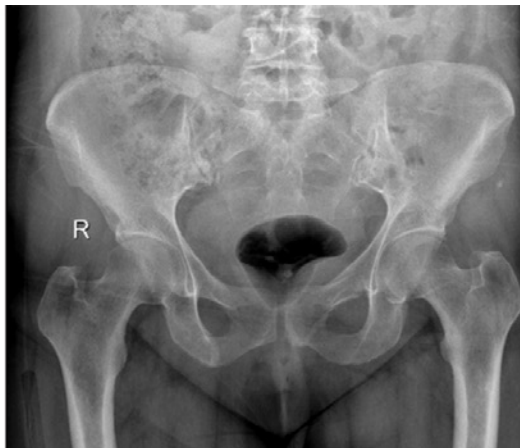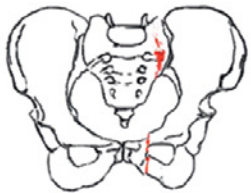- Zaradi okostenelosti medeničnih vezi in krhkosti kostnine je po oceni Rommensa kar v 75 % pri zlomu medenice pri starostniku moč najti tudi razpoke v zadnjem delu medeničnega obroča. Zato je Evropsko združenje za travmatološko in urgentno kirurgijo (ESTES) na letnem kongresu 2015 sprejelo priporočilo, da pri starostniku z bolečino v zadnjem delu medeničnega obroča in znaki zloma na standardnih anteroposteriornih posnetkih inlet in outlet opravimo še CT.³ S tem se izognemo spregledanim zlomom in nestabilnosti zadnjega dela medenice in bolje ocenimo obseg in obliko poškodbe.⁴
- Rommensovo klasifikacijo zlomov je ESTES sprejel hkrati z ugotovitvijo, da zaradi podaljšanja povprečnega preživetja vse večjega deleža prebivalstva v razvitih delih sveta narašča delež starostnikov, ki doživijo implozijsko poškodbo medeničnih kosti ob togih vezeh že pri padcu s stojne višine. Rommens je analiziral na osnovi opisanega algoritma 250 zlomov v



Slika 1: Rentgenska slika medenice inlet, rentgenska slika medenice outlet.



Slika 2a: FFP tip I; zlom sprednjega dela medenice.

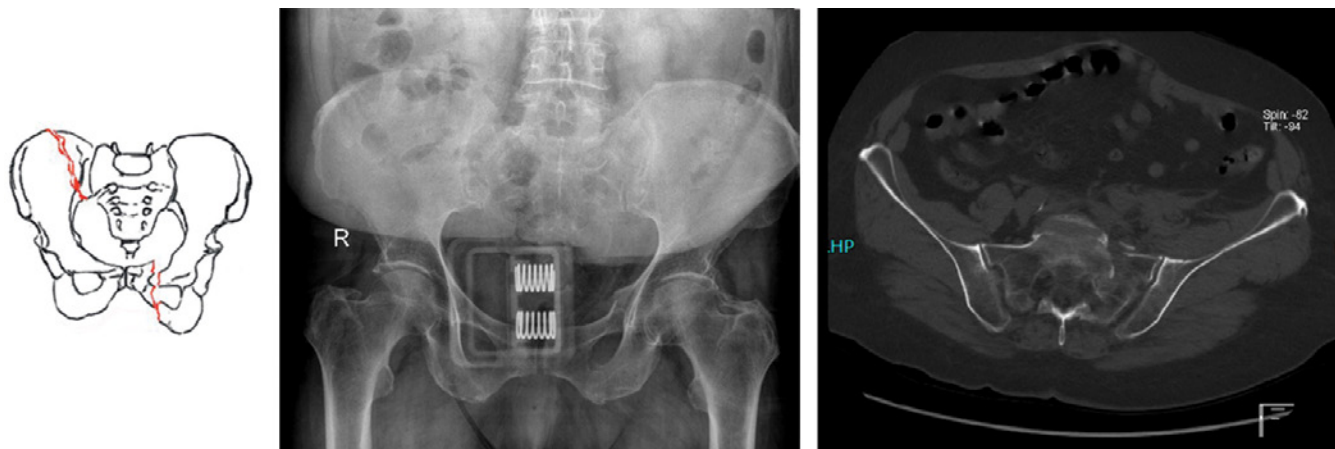


Slika 2b: FFP tip II; poškodba zadnjega dela medenice brez premaknitve (s poškodbo sprednjega dela medenice ali brez nje).

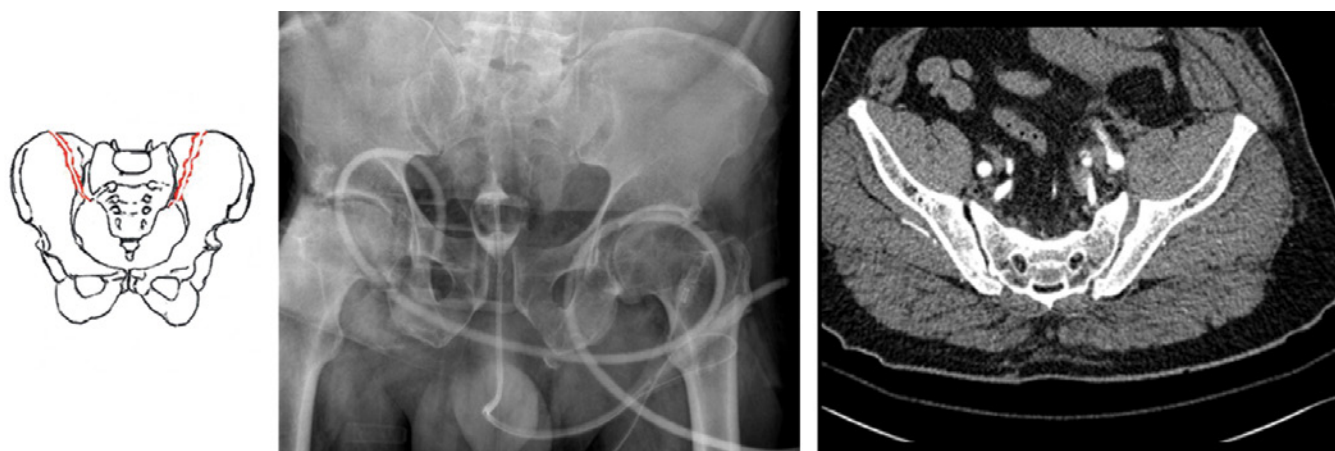
Slika 2: Shematski prikaz štirih tipov zloma po Rommensovi klasifikaciji.

svoji seriji pri bolnikih, starejših od 65 let. Njegova klasifikacija zlomov medenice pri starostniku temelji na treh standardnih rentgenskih posnetkih in CT-diagnostiki. Ima štiri tipe zlomov z naraščajočo nestabilnostjo medenice od 1 do 4:

1. **Tip 1** (18 % vseh zlomov) so izolirani zlomi spredaj:
 - 1A unilateralni
 - 1B bilateralni
2. **Tip 2** (52 % vseh zlomov) so nedislocirani zlomi zadaj:
 - 2A brez sprednje nestabilnosti
 - 2B zlomi mase lateralis sakruma s prekinitvijo obroča spredaj
3. **Tip 3** (15 % vseh zlomov) dislocirani unilateralni zlomi zadaj s poškodbo sprednjega dela obroča:
 - 3A dislocirani zlomi iliakalne kosti
 - 3B dislocirani sakroiliakalni sklep
 - 3C dislocirani unilateralni zlom sakruma
4. **Tip 4** (15 % vseh zlomov) je bilateralno dislociran zlom zadaj:
 - 4A bilateralni zlom iliakalnih kosti ali SI kompleksa
 - 4B spinopelvična disociacija z značilno bilateralnim vertikalnim zlomom skozi lateralne mase sakru-



Slika 2c: FFP tip III; dislociran zlom zadnjega in sprednjega dela medenice.



Slika 2d: FFP tip IV; bilateralni zlom iliakalne kosti ali poškodba sakroiliakalnih sklepov skupaj s prekinitvijo sprednjega dela medenice.

ma s horizontalno komponento (H tip zloma sakruma)

- 4C kombinacija zadnjih nestabilnosti, ki je ni mogoče uvrstiti v A ali B podtip.

Svetovano zdravljenje zlomov medeničnega obroča

Zlome tipa 1 zdravimo konservativno. Priporočamo previdno zgodnjo mobilizacijo. Če se v prvih tednih bolečina ne umirja, se priporoča kontrola s CT zaradi identifikacije morebitnega zloma zadnjega dela medenice.

Pri tipu 2 je bil način zdravljenja do sedaj tradicionalno konservativen. Če

se bolečina po mobilizaciji bolnika ne umirja, se svetuje zgodnja kirurška stabilizacija (perkutani SI vijak, transakralna palica, premostitvena osteosinteza). Pri tipu 2 moramo hkrati fiksirati prekinjeni obroč tudi spredaj.

Pri tipih 3 in 4 se svetuje odprt kirurški poseg kot pri visoko energetske zlomih pri zdravi kostnini (Slika 2).

Zlomi acetabuluma

Pri padcu s stojne višine na bok lahko zlom seže v predel kolčne ponvice. Pogosteje kot pri mlajših je poškodovan sprednji steber. Konservativno zdravljenje je mogoče v naslednjih primerih:

premik manjši kot 2 mm, nepoškodovan sklep pri kotih strehe pod 45°, nepoškodovan sklep do 1 cm pod vrhom sklepa, prisotna kongruenca med kolčno ponvico in glavico stegenice, odlomek zadnje stene pod 20 % celotne stene in sekundarna kongruenca. Pri ostalih zlomih sta možni osteosinteza ali hkrati z njo ojačanje acetabuluma z obročem in totalna kolčna proteza v isti narkozi.⁵

Če pri tem seže frakturna poka do acetabuluma, lahko postopno naraščajoča dislokacija krhkih kosti in togih zakostenelih vezi medeničnega obroča privede do potrebe po rekonstruktivnih posegih na medenici in acetabulumu še pred vstavitvijo totalne endoproteze kolka.⁶

Zlom zaradi krhkosti kostnine pri starostniku je hkrati poškodba in bolezen z nizko-energetskim nastankom in značilnimi uestitvami. Zahteva, da zdravnik, ki zdravi zlom, preveri, ali je bolnik že deležen ustreznega zdravljenja osteoporoze.⁷ Če tega ni večš sam, ga je dolžan napotiti k ustreznemu zdravniku, ki bo znal z zaviralci kostne razgradnje (estrogeni, bisfosfonati, raloxifen, denosumab), z anaboliki (teriparatid) ali s stroncijevim ranelatom, ki ugodno deluje na oba procesa kostne

premene, izvajati sekundarno preventivo.

Bistvo zdravljenja osteoporoze je preprečevanje osteoporoznih zlomov. Prevalentni zlom za trikrat poveča tveganje za naslednji zlom glede na enako stare vrstnike brez doživetega zloma. Prevalentna zloma kolka in hrbteničnih vretenc tako povečata tveganje za nove zlome, da po Svetovni zdravstveni organizaciji (SZO) ne glede na druge izvide že zadoščata za diagnozo huda osteoporoza in za pričetek zdravljenja po izključitvi sekundarnih vzrokov.⁸ Slovenske smernice upoštevajo program FRAX, ki je algoritem SZO za oceno tveganja za zlom.⁹ Obvezni komponenti medikamentnega zdravljenja sta dodatek vitamina D in po potrebi tudi kalcija.

Večino zlomov medenice pri starostnikih s krhko kostnino zdravimo konservativno. Pri tem moramo oceniti bolnikov rehabilitacijski potencial in mu predpisati ustrezn program celostne in integrirane medicinske rehabilitacije, ki je podobna kot pri rehabilitaciji po zlomu kolka.¹⁰ Načrtovati jo pričnemo takoj ob sprejemu na kirurški oddelek in v okviru ortogeriatrčnega načela integrirane obdelave poskrbeti tudi za pohospitalno socialno vključenost starostnika.¹¹

Literatura

1. Sen RK, Romment PM. Focus on pelvis and acetabulum. *Eur J Trauma Emerg Surg.* 2015; 41(4): 333-4.
2. Rommens PM, Hofmann A. Comprehensive classification of fragility fractures of the pelvic ring: Recommendations for surgical treatment. *Injury, Int J Care Injured.* 2013; 44(12): 1733-44.
3. Wagner D, Ossendorf C, Gruszka D, Hofmann A, Rommens PM. Fragility fractures of the sacrum: how to identify and when to treat surgically? *Eur J Trauma Emerg Surg.* 2015; 41: 349-62.
4. Krušič D, Kalacun D, Brilej D. Zlomi medenice zaradi krhkosti kosti. In: Komadina R, ur. Delovanje urgentnih centrov s hospitalnega vidika & Osteoporotični zlomi medenice – 5. tipični zlom pri osteoporozi. X. Celjski dnevi; Portorož, 2015 Nov. 6. in 7.; Portorož, Slovenija. Celje: Splošna in učna bolnišnica; 2015. p. 47-56.
5. Cimerman M, Kristan A. Poškodbe kolčne ponvice pri starostnikih. In: Komadina R, ur. Delovanje urgentnih centrov s hospitalnega vidika & Osteoporotični zlomi medenice – 5. tipični zlom pri osteoporozi. X. Celjski dnevi; Portorož, 2015 Nov. 6. in 7.; Portorož, Slovenija. Celje: Splošna in učna bolnišnica; 2015. p. 57-63.
6. Trebše R. Rekonstruktivni posegi po zlomih na medenici in acetabulumu. In: Komadina R, ur. Delovanje urgentnih centrov s hospitalnega vidika & Osteoporotični zlomi medenice – 5. tipični zlom pri osteoporozi. X. Celjski dnevi; Portorož, 2015 Nov. 6. in 7.; Portorož, Slovenija. Celje: Splošna in učna bolnišnica; 2015. p. 64-67.

7. Komadina R. Hip, Osteoporosis: New Paradigm. *Eur J Trauma Emerg Surg.* 2008; 34(2): 163–70.
8. Kocjan T. Novosti pri zdravljenju osteoporoze. In: Komadina R, ur. Delovanje urgentnih centrov s hospitalnega vidika & Osteoporotični zlomi medenice – 5. tipični zlom pri osteoporozi. X. Celjski dnevi; Portorož, 2015 Nov. 6. in 7.; Portorož, Slovenija. Celje: Splošna in učna bolnišnica; 2015. p. 78–83.
9. Kocjan T, Preželj J, Pfeifer M, Jensterle Sever M, Čokolič M, Zavratnik A. Guidelines for the detection and treatment of osteoporosis. *Zdrav Vestn.* 2013; 82(4): 107–17.
10. Komadina R, Senekovič V, Dolenc I, Andoljšek M, Grabljevec K, Veninšek G, Preželj J, Kocjan T. Priporočila za zdravljenje zloma kolka v Sloveniji. *Zdrav Vestn.* 2012; 81(3): 183–92.
11. Komadina R. Ortho-geriatric co-management. Amsterdam: ECTES congress; 2015.