

Zatična artrodeza interfalangealnih sklepov prstov na stopalih

Peg-in-socket arthrodesis of the interphalangeal joints of the toes

Andrej Prlja

Oddelek ortopedске kirurgije, Splošna bolnišnica Jesenice, Jesenice, Slovenija

Korespondenca/ Correspondence:

Andrej Prlja, e: andrej.prlja@siol.net

Ključne besede:

zatična zatrditev; interfalangealni sklepi; prsti na stopalih

Key words:

peg-in-socket arthrodesis; interphalangeal joints; toes

Prispelo: 19. 2. 2018

Sprejeto: 11. 9. 2018

Izvelek

Izhodišče: Deformacije prstov nog, zlasti pri bolnicah, niso redka težava. Operiramo jih lahko v sklopu obsežnejših korekcij stopala ali kot samostojni poseg. Poznamo vrsto tehnik za zatrditev interfalangealnih sklepov. V prispevku opisujemo zatično (*angl.* peg-in-socket) tehniko in svoje izkušnje z njo.

Metode: Primerjali smo zaplete med skupino 20 bolnikov (26 prstov), operiranih s tehniko zatrditve s Kirschnerjevo iglo (skupina KI), s skupino 50 bolnikov (61 prstov), operiranih s tehniko zatiča (skupina PEG). Razlike v pogostosti zapletov med skupinama KI in PEG smo primerjali s testom deleža (hi-kvadrat).

Znotraj same skupine PEG smo izboljšave glede bolečine in omejitev aktivnosti ocenili s testom razlike dveh aritmetičnih sredin (Z-test). Opisali smo tudi težave z obutvijo, uspešnost zatrditve, morebitne ponovitve bolečih otiščancev na operiranih prstih ter obliko in položaj prstov pred in po posegu.

Rezultati: Zgodnji zapleti so bili pogostejši v skupini KI kot v skupini PEG ($p < 0,05$).

V sami skupini PEG se je bolečina po posegu izboljšala s 15,6 na 31,2 ($p < 0,01$), omejitve aktivnosti s 3,7 na 5,9, ($p < 0,01$). Tudi po zdravljenju so vsi bolniki še naprej uporabljali udobno ali ortopedsko obutev. Pri 5 od 50 bolnikov smo zatrditve ocenili kot neuspešne: 1 psevdartroza, 2 rentgenski nezraščanji (*angl.* non union), 2 nepravilni zraščanji (*angl.* malunion). Pred operacijo so imeli vsi bolniki deformirane prste z bolečimi otiščanci. Po posegu je bilo 9 bolnikov brez otiščancev in bolečin, ostali pa so še navajali občasne manjše bolečine. Položaj in obliko prstov po posegu smo 9-krat ocenili kot odlične, 50-krat kot dobre in 2-krat kot slabe.

Zaključek: Zatična zatrditev malih sklepov prstov stopal je nekoliko zahtevnejša tehnika, ki pa omogoča predvidljive in ponovljive rezultate z uporabo bolnikovih tkiv in brez tujkov. Izvaja se lahko ambulantno in ni draga.

Abstract

Background: Toe deformations are not uncommon, particularly among female patients. They can be operated on as an isolated or a combined procedure. There are various IP joint arthrodesis techniques. We present our experience with the “peg-in-socket” technique.

Methods: The rates of complications in the group treated with arthrodesis fixed with Kirschner pin (KI group - 20 patients, 26 toes) and in the group treated with peg-in-socket technique (PEG group - 50 patients, 61 toes) were compared and evaluated with Chi-square test.

In the PEG group, the pain and activity improvement were evaluated with Z-test. Footwear limitations, success of bone arthrodesis, pain or callus relapse, toe form, position and orientation before and after the procedure are described.

Results: Early complications were more frequent in the KI group ($p < 0.05$).

In the PEG group, pain evaluation improved from 15.6 to 31.2 points ($p < 0.01$), activity limitations from 3.7 to 5.9 ($p < 0.01$). All patients continued to wear orthopaedic or comfortable shoes. Five of 50 patients had unsuccessful arthrodesis (1 pseudoarthrosis, 2 nonunions, 2 malunions). All patients had painful calluses before the procedure. Afterwards 9 were pain- and callus-free, the rest reported occasional minor residual pain. All patients had deformed toes preoperatively. After the peg-in-socket arthrodesis, 9 toes outlooks were graded as excellent, 50 as good and 2 as bad.

Conclusion: The “peg-in-socket” arthrodesis is not the simplest technique. Yet it is a reliable, repeatable and inexpensive ambulatory procedure which uses patient’s structures without foreign materials.

Citirajte kot/Cite as: Prlja A. [Peg-in-socket arthrodesis of the interphalangeal joints of the toes]. 2019;88(7–8):317–26.

DOI: 10.6016/ZdravVestn.2815

1 Uvod

Z deformiranimi prsti nog imajo težave pretežno ženske v srednjem in starejšem življenjskem obdobju. Z operacijo jih zdravimo šele po neuspešnem konzervativnem zdravljenju. Zatrditve malih, interfalagealnih (IF), sklepov prstov stopal opravimo pri deformaciji proksimalnih (PIF) ali distalnih (DIF) sklepov z bolečimi otiščanci. Lahko jih opravimo kot samostojen poseg, kot del obsežnejših korekcij stopala ali kotčasni ukrep med čakanjem na obsežnejšo korekcijo stopala. Najbolj razširjena tehnika zatrditve IF sklepov je zatrditev s Kirschnerjevo iglo (KI). To tehniko kirurgi dobro poznajo, je rutinska, saj se uporablja npr. pri oskrbi nekaterih zlomov (12) ali pri osteotomijah (10). V zadnjih letih je na trgu vse več tehnik zatrditev s kostnimi vsadki. Obstaja pa tudi tehnika brez vsadkov in brez KI. To je zatična zatrditev, na katero opozarjamo v prispevku.

Zatično zatrditev IF sklepov je prvič opisal Soule leta 1910, vendar še s KI fiksiranjem (v Wolke in Sparman (25)). Alvin in Garvin (1) sta leta 1980 prvič

zagovarjala uporabo te tehnike brez KI. Schlefman, Felton in McGlamry (23) so leta 1983 prvi opisali večjo serijo, tj. 125 uspešnih zatičnih artrodez brez uporabe KI.

V Sloveniji se je ta tehnika že uporabljala, danes pa je praktično neznana.

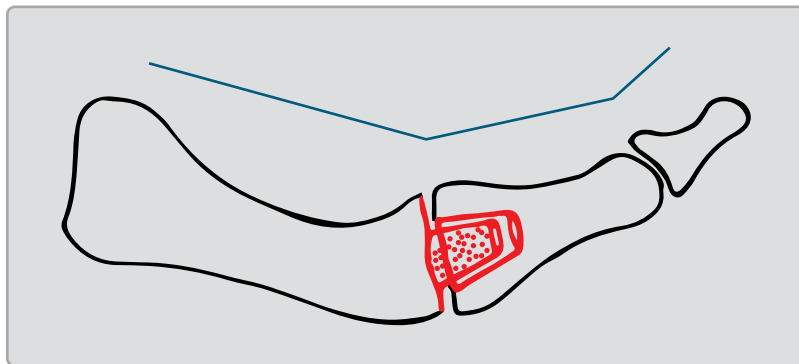
2 Metode

V Splošni bolnišnici Jesenice večino zatrditev IF sklepov opravimo s pomočjo KI. Gre za splošno znano in uporabljano, sorazmerno enostavno in poceni tehniko, ki je primerna tudi za neizkušene kirurge. V zadnjem desetletju si pomagamo tudi z zatičnimi zatrditvami, ki pa niso najbolj enostavna tehnika in je primernejša za izkušene kirurge, bolj usmerjene v patologijo stopal.

2.1 Opis tehnik

2.1.1 Kirurška tehnika zatične zatrditve

Z eliptičnim rezom nad IF sklepom in prečno tenotomijo tetive iztezalk prstov



Slika 1: Shema zatične zatrditve.

prikažemo sklep. Varujemo žilne in živčne veje prsta. S skalpelom in raspatorijem sprostimo mehka tkiva okrog glavičice proksimalnejše falange, ker to tehniko pa lahko uporabimo tudi na drugem sklepu, na katerem srednja falanga postane „proksimalnejša“. S kostno ščipalko oblikujemo zatič v konusno obliko za boljši stik v utoru ob končni pričvrstitvi (Slika 1 in Slika 2). Večina bolnikov ima v času posega že vsaj delno fiksirano skrčene tudi ostale prste, zato zatič praviloma usmerjamo plantarno, da uskladimo obliko operiranega prsta z ostalimi. Potrebujemo približno 5–7 mm dolžine in širine. Z ozkim raspatorijem oblikujemo utor skozi bazo distalnejše falange. Usmerjen naj bi bil tako, da bi potekal od plantarne proti dorzalni smeri, kar pa, zlasti pri distalnih falangah, pogosto ni izvedljivo zaradi majhnosti kosti. Nato zatič zatakne v utor (Pozor: več kot dva poskusa zatikanja pomenita izgubo „intrinzične“ stabilnosti zatrditve!). Z dvema šivoma tetive zavarujemo kostno zatrditev. Z enim do dvema kožnima šivoma področje pokrijemo.

Prste povežemo v smislu „osmice“. Po zaraščanju ran je možna zaščita prsta s prevezo s sosednjimi prsti (*angl.* buddy taping). Bolnike moramo pred operaci-

jo opozoriti, da bo prst po posegu krajši, zadebeljen in modrikast (lividen).

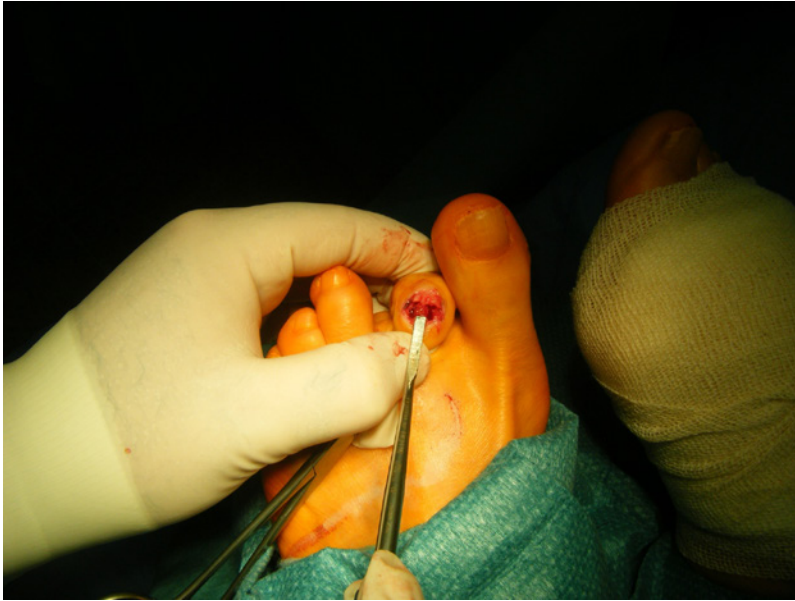Pri prevezovanju in razgibavanju ne smemo biti grobi, da zatrditve ne omajamo, izpahnemo ali celo ne zlomimo zatiča. Z razgibavanjem preprečujemo poslabšanja dorzifleksijskih kontraktur v metatarzofalangealnih (MTF) sklepih. Zato moramo bolnika naučiti pravilnega razgibavanja: s sredincem roke naj od spodaj utrdi glavico stopalnice (MT), s palcem pa tišči proksimalno falango od zgoraj proti plantarni strani.

Bolnik se do klinično in rentgensko dokazane zatrditve ne sme aktivno odrivati preko prsta. S postopnim, vse večjim, obremenjevanjem in odtrivanjem preko prstov praviloma lahko začne po 6 do 8 tednih. Po operaciji bolnik potrebuje spredaj širok, še boljše kar odprt čevelj. Če so predvideni še nadaljnji posegi, je smiselno predpisati začasni pooperativni čevelj. Večina bolnikov, kljub zadovoljstvu s posegom, tudi po operaciji še naprej uporablja mehkejšo ortopedsko obutev.

Zaželeno je, da naj bi prvo kontrolo in prevezo po operaciji opravil kirurg operater. Nadaljnje rutinske preveze ter odstranitev šivov lahko opravi osebni zdravnik. Po 6–8 tednih sledi klinični in rentgenski kontrolni pregled pri operaterju z navodili o nadaljnjem okrevanju in kontrolah.

2.1.2 Kirurška tehnika zatrditev IF sklepov s KI

Z eliptičnim rezom prikažemo IF sklep. Po očiščenju sklepa izberemo debelino KI. Iglo vstavimo najprej skozi kost proti distalnemu delu, navzven in nato pod očesnim nadzorom retrogradno proti proksimalnemu delu. Področje zatrditve z roko stisnemo in položaj preverimo z rentgenskim aparatom. Rano



Slika 2: Zatič – fotografija med operacijo.

zašijemo v eni ali dveh plasteh. Zunanji del igle, pred prstom, ukrivimo in prst zaščitimo s prevezo. Bolnik dobi navodila glede obremenjevanja, obutve in zaščite stopala. Kontrolne preglede in prevezovanje opravi bolnik v zdravstvenem domu, kontrolni pregled pri kirurgu, ki ga je operiral, pa po 6 tednih. Odstrani se KI, rentgensko preveri zraslost kosti, bolnik pa dobi še navodila glede nadaljnjih prevez, kontrolnih pregledov, obremenitev in obutve.

Zaradi pogostih premikov igel in slabega sodelovanja bolnic, praviloma starejših, smo začeli iskati druge možnosti.

2.1.3 Ostale tehnike

Danes obstaja vrsta tehnik zatrditev s kostnimi vsadki, ki pa jih v naši ustanovi, tudi zaradi varčevalnih ukrepov, ne izvajamo.

2.2 Opis skupin

2.2.1 Skupina KI

Operiranih je bilo 10 moških in 10 žensk v starosti od 36 do 97 let, s pov-

prečjem skoraj 66 let. 15-krat smo operirali en prst, 4-krat dva in 1-krat tri prste. Najbolj pogosto smo zatrdjevali drugi prst stopala (13-krat), 3-krat je bil operiran mezinec. Pri teh je KI 1-krat izpadla, 1-krat se je potopila, 1-krat (učvrstitev z dvema iglama) pa je bil potek v redu. Vsi bolniki so bili operirani v lokalni anesteziji, ambulantno ali v okviru t.i. dnevne bolnišnice. Preveze po odpustu so opravili pri osebnem zdravniku. Prvi kontrolni pregled pri operaterju je bil praviloma en teden po posegu, drugi po 6 tednih (RTG in odstranitev KI) in končni 2–3 mesece po operaciji.

2.2.2 Skupina PEG

Prvih 50 bolnikov (46 bolnic in 4 bolniki, 61 prstov) smo z zatično zatrditvijo IF sklepov stopal operirali do konca leta 2014. Stari so bili od 43 do 89 let, povprečna starost skoraj 62 let. En bolnik je imel deformiran PIF 2. prst desnega stopala po poškodbi. Pri enem bolniku se je deformacija razvila po gnojnem procesu po poskusu zatrditve PIF s KI. Ostali bolniki (2 moška in 46 žensk) so imeli degenerativno deformirane prste. Največkrat smo zatrdili le 1 prst (pri 39 bolnikih PIF sklep 2. prsta, pri 2 bolnikih PIF sklep 3. prsta). Pri 4 bolnikih smo operirali po 1 prst na obeh stopalih (vsi 2. prst). Pri treh bolnicah smo zatrdili 2 prsta (2. in 3. prst) in pri dveh 3 prste (2., 3., 4. prst) istega stopala. V kombinaciji z drugimi postopki na sprednjem delu stopala smo zatično zatrditev uporabili pri 7 bolnikih (vedno 2. prst). V tej seriji nihče ni imel hkratne korekcije istega stebra v višini MTF sklepa (npr. osteotomije po Weilu). Sklep DIF smo zatrdili 5-krat. Iz naštetega je razvidno, da je največkrat prizadet PIF sklep 2. prsta (43 od 50 bolnikov). Predhodne korekcije prstov z diagnozo haluks valgus in rigidus je imelo 6 bolnic, 2 od tega že predhodne korekcije na istem prstu (1 bolnica: psevdootro-

za po učvrstitvi s KI; 1 bolnik: vnetje po učvrstitvi s KI). Vsi bolniki so bili operirani v okviru dnevne bolnišnice, razen šestih, pri katerih smo zatično zatrditev uporabili v kombinaciji z drugimi, obsežnejšimi korekcijami. Rutinske kontrolne preglede, preveze ter odstranitev šivov je opravljal osebni zdravnik, kirurg, ki je operiral, pa klinične in RTG kontrole po 6–8 tednih, 6 mesecih ter 1. in 2. letu.

2.3 Statistika

Z zatičnimi zatrditvami IF sklepov smo v Splošni bolnišnici Jesenice začeli leta 2008. Previdno smo do leta 2011 opravili 20 takih operacij. Njihove zgodnje zaplete smo s testom deleža primerjali z 20 bolniki istega obdobja, operiranimi s KI. Na videz očitne razlike v pogostosti po operativnih zapletov nismo mogli dokazati, najverjetneje zaradi majhnosti vzorca. To nam je uspelo šele s primerjavo s skupino 50 bolnikov, ki smo jim zatične zatrditve opravili do leta 2014 (skupina PEG).

V sami skupini PEG smo s pomočjo delov lestvice AOFAS za sprednji del stopala (14) (*angl.* Lesser toe Metatarsophalangeal – interphalangeal Scale (12)) spremljali uspešnost tehnike glede zmanjšanja bolečin, omejitev aktivnosti, težave z obutvijo, uspešnost zatrditve, ponovitve bolečih otiščancev na operiranih prstih ter obliko in položaj prstov. Statistično smo s testom razlike dveh aritmetičnih sredin izračunali izboljšanje glede bolečin in funkcije.ocene ostalih dejavnikov podajamo le opisno in smo jih zaradi preglednosti tudi poenostavili in ne točkovali.

Opazovane kategorije:

- **bolečina:** brez bolečin 40 točk, blage, občasne bolečine 30 točk, zmerne bolečine samo podnevi 20 točk in hude, trajne bolečine 0 točk.

- **omejitve aktivnosti:** brez omejitev 10 točk; neomejene dnevne, omejene športne aktivnosti 7 točk; omejene dnevne in športne aktivnosti 4 točke; hude omejitve dnevnih in športnih aktivnosti 0 točk.
- **prilagoditve obutve, 2 kategoriji:** brez omejitev (modna obutev); z omejitvami (ortopedska obutev, opornice, vložki, mehka obutev).
- **uspešnost IF zatrditev, 2 kategoriji:** uspešna (klinično in rentgensko prerasla zatrditev); neuspešna (rentgenske ali klinične nepravilnosti: non-, malunion, psevdootroza).
- **otiščanec, 2 kategoriji:** brez otiščanca na mestu korekcije; prisoten otiščanec.
- **položaj in oblika prsta:** dober (usmeritev, položaj in oblika prstov enaka sosednjim); sprejemljiv (manjša odstopanja v primerjavi s sosednjimi prsti), slab (klinično izrazito odstopanje v kateri koli smeri).

Raziskavo je odobrila Komisija za medicinsko etiko Splošne bolnišnice Jesenice, dne 14. junija 2017 (sklep št. 0307–270/2017:2).

3 Rezultati

3.1 Primerjava zgodnjih zapletov med skupinama KI in PEG

3.1.1 Zgodnji zapleti skupine KI:

- 3-krat je KI izpadla,
- 4-krat premik KI (skrajšanje 3 krat, odstranitev 1-krat),
- 1-krat potopitev KI (odstranitev v lokalni anesteziji),
- 1-krat vnetje ob KI,
- 1-krat gnojno vnetje prsta (zdravljenje z antibiotikom),

Skupaj zgodnjih zapletov: 10 pri 20 bolnikih.

Kljub zgodnjim zapletom pa so se vse obravnave končale v dveh do treh mesecih z navodilom „kontrola po potrebi“. Vrnila sta se le dva: 1 bolnik, operiran primarno zaradi travme, za dokončne semiamputacije zaradi problemov s prekrvitvijo prstov, in 1 bolnica, zaradi kasnejše obsežnejše korekcije. Sklepamo, da so bile ostale korekcije uspešne.

3.1.2 Zgodnji zapleti skupine PEG:

- 4-krat sum na vnetje, kar smo klinično in laboratorijsko izključili;
- 1-krat razprtje rane in vnetje, ozdravljeno z antibiotikom in prevezami;
- 1-krat zlom zatiča med operacijo (s tenodezo in t. i. „buddy taping“-om je bil končni rezultat dober);
- 1-krat zlom zatiča ob prevezah v zdravstvenem domu (uspešno zdravljeno s t. i. „buddy taping“-om);
- 1-krat dislokacija v času prevez (operiran na več prstih); repozicija v ambulanti; rentgensko ugotovljen nonunion, z minimalno gibljivostjo na tem mestu, oblika sprejemljiva, na otip prst neboleč;
- 1-krat rentgensko viden nonunion, klinično čvrsto in na otip neboleče;
- 1-krat prava psevdootroza, blaga bolečina, sprejemljiva oblika, revizija ni bila potrebna;
- 1-krat medialni malunion: srednja falanga se je po neprepoznanem izpah, najverjetneje pri prevezah, zarasla v medializiranem položaju glede na os proksimalne falange, zato je prst zadebeljen, vendar v višini sosednjega, bolnica pa ima le blage bolečine, oblika ji je sprejemljiva, zadovoljna hodi v mehki obutvi;
- 1-krat malunion v hiperekstenziji brez aktivne dorzifleksije prsta zaradi zarastlin tetiv iztegovalk prsta po

večkratnih operacijah v višini MTF sklepa.

Skupaj zgodnjih zapletov: 8 pri 50 bolnikih

Ena bolnica je umrla 4 leta po opravljeni zatični zatrditvi, v tem času pa s prstom ni imela težav.

3.1.3 Zaključek primerjave

Vtis manj pogostih začetnih zapletov v skupini PEG 50 v primerjavi s skupino KI smo dokazali s testom deleža. Izračunana vrednost testa hi-kvadrat (5,54) je večja od kritične (3,84), stopnji 1 prostosti in $p < 0,05$.

3.2 Uspešnost zatičnih zatrditev skupine PEG

Vsi operirani prsti so bili krajši in debelejši kot pred operacijo, delež zatrditve je bil visok (pri 47 od 50 bolnikov oziroma 3 od 61 prstov). Maluniona sta bila 2, prava psevdootroza 1. Kljub bistveno zmanjšanim bolečinam so vsi nadaljevali z uporabo prilagojene obutve kot pred operacijo. Zadovoljnih s posegom je bilo 48 bolnikov in bi ga priporočili prijatelju, dva bi priporočila previdnost pri odločanju za poseg, nihče ni bil izrecno nezadovoljen.

Izboljšanja glede ocene bolečine in omejitev aktivnosti smo ocenjevali s testom razlike dveh aritmetičnih sredin.

Ocena bolečine se je pri 50 bolnikih po zatičnih zatrditvah izboljšala od povprečno 15,6 točk (0 do 20 točk, $s = 8,4$) pred operacijo na 31,2 točk (20 do 40 točk, $s = 4,8$) po operaciji. Izračunana vrednost $Z = -11,4$ je manjša od $Z_{\alpha,0,05} = 2,58$ pri $p < 0,01$.

Pri omejitvah aktivnosti se je stanje izboljšalo s 3,7 točke (0 do 4, $s = 1,7$) pred, na 5,9 točk (0–10, $s = 2,7$) po posegu ($Z = -6,6 < Z_{\alpha,0,05} = 2,58$, $p < 0,01$).

Kljub zadovoljstvu s posegom so bolniki še nadalje uporabljali prilagojeno oz. ortopedsko (7) obutev.

Pri petih bolnikih smo poskus zatične zatrditve ocenili kot neuspešen. Pri 2 bolnicah rentgenska slika ni pokazala kostnega preraščanja (klinično brez težav ali očitnih deformacij). Pri 1 bolnici je, najverjetneje pri prevezah, prišlo do izpaha zatiča iz utora in zaraščanja v stranskem položaju (bolnica je zadovoljna, skorajda brez bolečin, smer in oblika prsta sta ji sprejemljivi). Pri 1 bolnici se je prst zarastel v hiperekstenziji, brez aktivne dorzifleksije že od prej zaradi zarastlin po večkratnih posegih. Enkrat smo imeli pravo psevdartrozo s simptomi.

Pri dveh bolnicah je sicer prišlo do zloma zatiča (1 ob operaciji, 1 ob prevezah v zdravstvenem domu), vendar je pri obeh prišlo do kostnega preraščanja brez kliničnih težav, zato smo zatrditvi ocenili kot uspešni.

Pred operacijo so imeli vsi bolniki fiksirano deformiran vsaj en prst z bolečim otiščancem. Po korekciji je imelo 9 bolnikov prste brez bolečih otiščancev. Kar 39 bolnikov, vključno z bolnico s končno psevdartrozo, je bilo po operaciji brez lokalnih otiščancev, imeli pa so še nekaj občasnih bolečin, bistveno manjših kot pred operacijo, na mestu zatrditve. Oblika in položaj prstov 2 bolnic sta bila slaba (1 medialni malunion in 1 malunion v hiperekstenziji).

4 Razpravljanje

Deformacije malih prstov stopal so pretežno težava bolnic srednje in starejšega obdobja življenja. Največkrat je prizadet drugi prst v obliki „kladivaste“ (*angl.* hammer toe) deformacije (6).

Najpogostejša tehnika zatrditev IF sklepov prstov stopal je s pomočjo KI. Tehnika je sorazmerno enostavna, njene slabosti pa so šibka rotacijska stabilnost

in kompresija med kostnima deloma, možnost okužbe ob igli, potek igle skozi neprizadet DIF sklep in po vsej dolžini izravnani prst (8,11). Fiksiranje traja največkrat 6 tednov. V primerjavi s 3-tedenskim fiksiranjem je bilo pri daljšem manj povrnitev deformacij in neželene gibljivosti transfiksiranega sklepa, a brez razlik pri zapletih (16). Možnih zapletov je veliko. Avtorji poročajo o okužbah ob igli in v rani, omajanju in premikih, izpadu, ukrivljenju, zlomu igel (8,11,3,4), o bolečinah na mestu izstopa igle na vrhu prsta in bolečinah pri odstranitvi, okvarah hrustanca ali celo nenačrtovanih zatrditvah sosednjih sklepov (3), preveč iztegnjenih prstih in deformacijah DIF sklepov po zatrditvi PIF (4). Zadovoljstvo s tehniko KI je okoli 85 % (6). Stopnja revizij je od 2,5 % (Zingasa in sod. v Catena in sod. (3)) do okoli 10 % (15). Kramer in sodelavci (17) so v seriji 1.115 zatrditev s KI pri 876 bolnikih, ki jih je opravil 1 kirurg, našli premik igel 94-krat, 2-krat zlomljeno iglo, 9 gnojenj ob iglah, 150 ponovitev deformacij, t. i. malalignament (slaba usmeritev prstov) pri 55 prstih. Ponovno so morali operirati 94 prstov. Motnje prekrvitve so ugotavljali v 18 primerih, 10 prstov so morali amputirati.

Zaradi pogostih zgodnjih zapletov in ne povsem predvidljivega izida se iščejo tehnike, ki bi omogočale dobro stabilnost na mestu zatrditve, visoko stopnjo preraščanja v ugodnem položaju ter manj zapletov.

Konkel in sod. (16) poročajo o fiksiranju z resorbilno iglo. Stopnja kostnega preraščanja je bila 73 %, fibrozne zatrditve 19 %, imeli so 2 zatrditvi DIF sklepov, 11 ohlapnih prstov od 48, 7 medialnih in 1 lateralno angulacijo, 3 deformacije t. i. „mallet“ (po korekciji PIF). Z rezultatom je bilo vseeno zadovoljnih 91 % bolnikov.

Kane in Klimartin (13) opisujeta rezultate po tenodezah PIF sklepov zaradi

deformacij t. i. „hammertoe“ brez fiksiranja. Trudili so se izogniti ohlapnosti, vendar so imeli vseeno 18 od 100 prstov (80 bolnikov) ohlapnih (*angl.* floating), 4 povrnitve deformacij, 3 okužbe mehkih tkiv ter po 1 primer rotacijske napake, lateralne deviacije prsta, oteklega prsta in hiperekstenzije na mestu deze. Imeli pa so le 2 reviziji in nihče od operirancev ni bil povsem nezadovoljen.

V zadnjih letih je na trgu vrsta tehnik, ki zatrditev omogočajo s kostnimi vsadki.

Fazal, Lawrence in Williams (8) so imeli pri uporabi dvokomponentnega vsadka StayFuse pri 140 bolnikih 95 % prstov klinično brez težav kljub le 73 % rentgensko vidnega kostnega preraščanja. Imeli so 8 zapletov, vezanih na vsadek: 1-krat preboj kortikalne kosti, 6 razmikov komponent (4 od teh so potrebovali revizijo), 1 zlom vsadka. Stopnja revizij je bila v njihovi seriji 3,3 %. Z zdravljenjem je bilo 61,1 % zelo zadovoljnih, 33,5 % zadovoljnih in 5 % nezadovoljnih.

Ellington, Andreson, Davis, Cohen in Jones (7) so z vsadkom StayFuse dosegli v 60,5-odstotno kostno preraščanje pri primarnih in 53,8-odstotno pri revizijskih operacijah. Pri 13,2 % oblika prsta ni bila idealna v koronarni ravnini in 5 % v sagitalni. Pojav nonuniona opisujejo v 55,3 %, vendar so bili le trije bolniki ponovno operirani: 1 zaradi omajanja vsadka v kostnem kanalu, 1 zaradi zloma vsadka, 1 pa je potreboval še korekcijo na ravni MTP sklepa.

Ob uporabi vsadka Smart Toe® je bilo vseh 29 bolnikov (53 prstov) v seriji Catena, Doty, Jastifer, Coughlin in Stevens (3) zadovoljnih. Imeli so le 1 manjšo rotacijsko deformacijo, 81 % je imelo rentgensko vidno kostno preraščanje, 87 % se jih je lahko brez težav vrnilo k aktivnostim pred operacijo. So pa področje še dodatno fiksirali za 3–4 tedne s KI. Avtorji ugotavljajo, da je sto-

pnja kostnega preraščanja podobna kot v njihovi prejšnji študiji (3) o učvrstitvi IF zatrditev s KI in poudarjajo, da vezivno preraščanje ni nujno povezano s slabšim rezultatom.

Coillard, Petri, Damme, Deprez in Laffenetre (4) so z vsadkom SmartToe dosegli v 83,8 % kostno preraščanje in v 98 % zadovoljstvo bolnikov. Uspeli so zmanjšati angulacijo v PIF sklepah s povprečno 40,3 % na 13,5 %. Vendar pa so opažali t. i. deformacije „mallet“ DIF skepov v 23 %, najverjetneje zaradi izravnave v področju PIF.

Pri starejših bolnikih je možno problematični prst tudi amputirati, predvsem zaradi hitrega okrevanja. Galletine in DeOrio (9) poročata o uspešnem lajšanju bolečin, izboljšanju funkcije in manj težavah z obutvijo po amputacijah pri starejših bolnikih samo s hudo bolečo deformacijo drugega prsta (povprečna starost 78, rang od 72 do 86 let). V njihovi seriji ni prišlo do poslabšanja odklonov palcev.

Mittag in Wulker (1), Arnold (2), Coughlin (5) ter Shirzada, Kiesaua in DeOrio (24) poudarjajo, da se verjetnost neugodnega rezultata zdravljenja pomembno zmanjša, če izbira načina kirurškega zdravljenja temelji na mehanizmu nastanka deformacije oziroma recidiva. Primer tehnike, ki je bolj usmerjana na mehanizem deformacije kot na posledice, je prenos kite globokega fleksorja v ekstenzor (Myerson in Jung (20)).

Eden najbolj neugodnih zapletov IF zatrditev je ohlapen prst (*angl.* floating toe). Reševanje tega je zapleteno in nepredvidljivo. Myerson in Filippi (17) sta z vstavitvijo spongioznega vsadka in pričvrstitvijoo s KI dosegla kostno preraščanje v 75 %. Zadovoljnih je bilo 11 od 12 bolnikov, 4 okužbe so zdravili peroralno z antibiotikom, dva sta imela težave s prekrvitvijo vršička operiranega prsta, kar pa se je samo umirilo.

V naši seriji nismo imeli takih ohlapnosti prstov na mestu zatrditve ali v višini MTF sklepov. Res pa v tej seriji tudi nismo obsežneje korigirali celotnih posameznih stebrov v smislu hkratnih korekcij z npr. Weilovimi osteotomijami, sproščanji ali prenosi tetiv.

V prispevku sicer prikazujemo tudi svoje zaplete pri učvrstitvi zatrditev deformiranih bolečih prstov nog s KI, vendar predvsem kot razlog za iskanje drugih tehnik. Naši in zapleti drugih avtorjev (3,4,8,11,16,17) naj bi spodbudili zainteresirane bralce k presoji lastnih rezultatov in morebitnemu razmisleku o drugih načinih zatrditev.

Ker so tehnike z vsadki sorazmerno drage, zlasti, če je potrebna korekcija več prstov, poseg pa v okviru javnega zdravstva ni visoko vrednoten, smo se mi odločili preizkusiti tehniko zatične zatrditve.

Z zatičnimi zatrditvami smo dosegli visoko stopnjo kostnih zatrditev (58/61 prstov, pri 47 od 50 bolnikov), zadovoljstva s posegom (48 od 50), malo neugodnih končnih oblik prstov (2 maluniona in 1 hiperekstenzija), zapletov pa je bilo malo. Res pa je praktično vse korekcije opravil avtor oziromaje bil prisoten pri posegih drugih kirurgov. Verjamemo, da bi bili rezultati drugačni, če bi tak način uporabljali neizkušeni kirurgi ali pa tisti, ki zatrditve IF sklepov opravljajo le občasno.

Vidimo, da nobena od današnjih tehnik ni idealna, kljub temu pa je stopnja zadovoljstva s posegom praviloma visoka. Prednost KI tehnike je enostavnost, ima pa številne možne zaplete. Podobno velja tudi za resorbilne igle. Tenoteza brez fiksiranja ni dovolj čvrsta. Vsadki nosijo s sabo vse potencialne slabosti in prednosti tujkov v kostnini. Praviloma so tudi dragi, kar je v Sloveniji pomemben dejavnik. Zato predstavljamo tehniko zatične zatrditve IF sklepov, ki se je

v preteklosti v Sloveniji že uporabljala, danes pa je skoraj neznana.

5 Zaključki

V Splošni bolnišnici Jesenice smo z zatičnimi zatrditvami IF sklepov prstov stopal začeli leta 2008 in izkušnje do danes niso slabe. Zapletov je bilo v naši seriji malo, stopnja zaraščanja pa velika. Je pa tehnika bolj zahtevna in ni priporočljiva za občasno uporabo ali za neizkušene kirurge.

Prednosti. Ni tujih materialov, migracij ali izpadanja KI, dodatnih skrbi glede oskrbe KI ob prevezah, odstranjevanj fiksirnega sredstva. Niso potrebni nestandardni kirurški inštrumenti. Možno je prilagoditi obliko prsta obliki sosednjih prstov. Tehnika je predvidljiva, ponovljiva, zanesljiva in poceni, poseg pa izvedljiv v lokalni anesteziji. V primeru tehničnih težav ob sami operaciji ali kasneje je še vedno možen prehod na druge tehnike fiksiranja, npr. s KI.

Slabosti. Sama tehnika je zahtevnejša od tehnike učvrstitve s KI in je primernejša za izkušene kirurge. Obstaja nevarnost zloma zatiča, predrtja kosti ob oblikovanju utora med operacijo, kakor tudi možnost omajanja, izpaha ali zloma zatiča ob prevezah ali z nepravilnim razgibavanjem.

Sklep. Zatična zatrditev IF sklepov prstov nog je zanesljiva in ponovljiva možnost, ki jo, zlasti kirurgi, ki se ukvarjajo s patologijo stopal, ne bi smeli zanemarjati.

6 Seznam kratic

- DIF – distalni interfalangealni sklep
- KI – Kirschnerjeva igla
- MTF – metatarzofalangealni sklep
- PIF – proksimalni interfalangealni sklep
- IF – interfalangealni sklep

Literatura

1. Alvine FG, Garvin KL. Peg and dowel fusion of the proximal interphalangeal joint. *Foot Ankle*. 1980 Sep;1(2):90–4.
2. Kleinzehendeformitäten AH. *Orthopade*. 2005;34(8):758–66.
3. Catena F, Doty JF, Jastifer J, Coughlin MJ, Stevens F. Prospective study of hammertoe correction with an intramedullary implant. *Foot Ankle Int*. 2014 Apr;35(4):319–25.
4. Coillard JY, Petri GJ, van Damme G, Deprez P, Laffenêtre O. Stabilization of proximal interphalangeal joint in lesser toe deformities with an angulated intramedullary implant. *Foot Ankle Int*. 2014 Apr;35(4):401–7.
5. Coughlin MJ. Lesser-toe abnormalities. *The Journal of Bone Joint Surgery*. 2002;84-A(8):1446–69.
6. Coughlin MJ, Dorris J, Polk E. Operative repair of the fixed hammertoe deformity. *Foot Ankle Int*. 2000 Feb;21(2):94–104.
7. Ellington JK, Anderson RB, Davis WH, Cohen BE, Jones CP. Radiographic analysis of proximal interphalangeal joint arthrodesis with an intramedullary fusion device for lesser toe deformities. *Foot Ankle Int*. 2010 May;31(5):372–6.
8. Fazal MA, James L, Williams RL. StayFuse for proximal interphalangeal joint fusion. *Foot Ankle Int*. 2013 Sep;34(9):1274–8.
9. Gallentine JW, DeOrio JK. Removal of the second toe for severe hammertoe deformity in elderly patients. *Foot Ankle Int*. 2005 May;26(5):353–8.
10. Fokter SK, Podobnik J, Vengust V. Late results of modified Mitchell procedure for the treatment of hallux valgus. *Foot Ankle Int*. 1999 May;20(5):296–300.
11. Gutteck N, Lebek S, Radetzki F, Wohlrab D, Delank KS. Korrekturarthrodese des PIP-Gelenks mittels Drahtcerclade bei fixierter Kleinzehendeformität. *Orthopade*. 2012;41(12):984–8.
12. Havliček T. Zlomi zgornje okončine pri otrocih. In: Komadina R, ed. Zbornik predavanj XLVII podiplomskega tečaja kirurgije za zdravnike; 2017 november 11.-12.; 174-176; Ljubljana, Slovenija. Ljubljana: Slovensko zdravniško združenje, Katedra za kirurgijo medicinske fakultete v Ljubljani; 2017.
13. Kane CO, Klimartin T. Review of proximal interphalangeal joint excisional arthroplasty for the correction of second hammertoe deformity in 100 cases. *Ankle Foot Int*. 2005;26(4):320–5.
14. Kitaoka HB, Alexander IJ, Adelaar RR, Nunley JA, Myerson MS, Sanders M. Clinical rating systems for ankle-hinfoot, midfoot, hallux and lesser toes. *Foot Ankle Int*. 1993;15(7):349–53.
15. Klammer G, Baumann G, Moor BK, Farshad M, Espinosa N. Early complications and recurrence rates after Kirschner wire transfixion in lesser toe surgery: a prospective randomized study. *Foot Ankle Int*. 2012 Feb;33(2):105–12.
16. Konkel KF, Menger AG, Retzlaff SA. Hammer toe correction using an absorbable intramedullary pin. *Foot Ankle Int*. 2007 Aug;28(8):916–20.
17. Kramer WC, Parman M, Marks RM. Hammertoe correction with k-wire fixation. *Foot Ankle Int*. 2015 May;36(5):494–502.
18. Mittag F, Wülker N. Rezidive nach Korrektur von Hammer- und Krallenzehen. *Orthopade*. 2011 May;40(5):392–8.
19. Myerson MS, Filippi J. Interphalangeal joint lengthening arthrodesis for the treatment of the flail toe. *Foot Ankle Int*. 2010 Oct;31(10):851–6.
20. Myerson MS, Jung HG. The role of toe flexor-to-extensor transfer in correcting metatarsophalangeal joint instability of the second toe. *Foot Ankle Int*. 2005 Sep;26(9):675–9.
21. Myerson MS, Shereff MJ. The pathological anatomy of claw and hammer toes. *J Bone Joint Surg Am*. 1989 Jan;71(1):45–9.
22. Dalmau-Pastor M, Fargues B, Alcolea E, Martínez-Franco N, Ruiz-Escobar P, Vega J, et al. Extensor apparatus of the lesser toes: anatomy with clinical implications—topical review. *Foot Ankle Int*. 2014 Oct;35(10):957–69.
23. Schlefman BS. Variations of the peg-in-hole arthrodesis [cited 1.10.2016]. Available from: www.podiatryinstitute.com/pdfs/Update_1992/1992_29.pdf
24. Shirzad K, Kiesau CD, DeOrio JK, Parekh SG. Lesser toe deformities. *J Am Acad Orthop Surg*. 2011 Aug;19(8):505–14.
25. Wolke B, Sparman M. Arthrodesis of proximal interphalangeal joint of toes using the peg-in-hole technique. *Oper Orthop Traumatol*. 1999 Dec;11(4):319–27.