



# Zdravljenje atrijske fibrilacije s katetrsko ablacijo – razvoj različnih tehničnih možnosti

Catheter ablation for the treatment of atrial fibrillation – development of various technical modalities

Jernej Štublar,<sup>1,2</sup> David Žižek,<sup>2</sup> Matevž Jan,<sup>3</sup> Tomaž Jarm,<sup>1</sup> Damijan Miklavčič<sup>1</sup>

## Izvleček

Zdravljenje atrijske fibrilacije (AF) je hitro razvijajoče se področje kardiologije, pri katerem smo priča stalnemu razvoju različnih oblik tehničnih izboljšav in multidisciplinarnega pristopa. Poleg iskanja najprimernejšega ablacijskega načina za učinkovito in varno izoliranje pljučnih ven poskušamo razumeti navidezno kaotičen mehanizem prevajanja akcijskega potenciala med samo aritmijo. Pri razumevanju nastanka AF se je uveljavila predvsem hipoteza o sprožilcih in vzdrževalcih AF. AF sprožajo prezgodnji utripi, ki večinoma izvirajo iz pljučnih ven, vzdržujejo pa jo lokalna področja z upočasnjem prevajanjem akcijskega potenciala, ki se pretežno nahajajo na področju izraščanja pljučnih ven iz levega preddvora. Kljub številnim novim pristopom pa je izoliranje pljučnih ven s katetrsko ablacijo še vedno temelj invazivnega zdravljenja AF.

## Abstract

Treatment of atrial fibrillation (AF) remains a rapidly developing field of cardiology characterized by continuous technological improvements and a multidisciplinary approach to problem solving. In addition to searching for improved ablation methods for effective and safe pulmonary vein isolation, the efforts are also dedicated to upgrade the understanding of apparently chaotic mechanisms of action potential propagation during AF. The mechanisms of clinical AF can be explained by the hypothesis of triggers and drivers. According to this hypothesis, AF is triggered by premature beats originating mostly from the pulmonary veins and is maintained (driven) by local regions with slow action potential propagation located predominantly in the atrial wall where pulmonary veins enter the left atrium. Pulmonary vein isolation thus remains a corner stone of invasive treatment of AF.

<sup>1</sup> Fakulteta za elektrotehniko, Univerza v Ljubljani, Ljubljana, Slovenija

<sup>2</sup> Klinični oddelek za kardiologijo, Interna klinika, Univerzitetni klinični center Ljubljana, Ljubljana, Slovenija

<sup>3</sup> Klinični oddelek za kirurgijo srca in ožilja, Kirurška klinika, Univerzitetni klinični center Ljubljana, Ljubljana, Slovenija

**Korespondenca / Correspondence:** Damijan Miklavčič, e: [damijan.miklavcic@fe.uni-lj.si](mailto:damijan.miklavcic@fe.uni-lj.si)

**Ključne besede:** atrijska fibrilacija; izoliranje pljučnih ven; radiofrekvenčna ablacija; balonska krioablacija; ireverzibilna elektroporacija; široka obkrožitvena antralna ablacija

**Key words:** atrial fibrillation; pulmonary vein isolation; radiofrequency ablation; balloon cryoablation; irreversible electroporation; wide antral circumferential ablation

**Prispelo / Received:** 6. 5. 2020 | **Sprejeto / Accepted:** 8. 3. 2021

**Citirajte kot/Cite as:** Štublar J, Žižek D, Jan M, Jarm T, Miklavčič D. Zdravljenje atrijske fibrilacije s katetrsko ablacijo – razvoj različnih tehničnih možnosti. Zdrav Vestn. 2021;90(7–8):410–19. DOI: <https://doi.org/10.6016/ZdravVestn.3078>



Avtorske pravice (c) 2021 Zdravniški Vestnik. To delo je licencirano pod Creative Commons Priznanje avtorstva-Nekomercialno 4.0 mednarodno licenco.

## 1 Uvod

Atrijska fibrilacija (AF) je najpogostejša motnja srčnega ritma. V Sloveniji se glede na prevalenco v primerljivih državah ocenjuje, da je bolnikov z AF 15.000–30.000. V zapisu EKG prepoznamo AF po odsotnosti vala P (ni organizirane depolarizacije preddvorov) in po nerednem pojavljanju kompleksa QRS (neredna depolarizacija prekatov). AF je kronična bolezen, pri kateri stopnjo napredovanosti ocenjujemo glede na obdobje trajanja aritmije. Delimo jo v 5 skupin: prvič zaznana AF; paroksizmalna AF, pri kateri epizoda aritmije s spontanimi prekinitvami traja največ 7 dni; vztrajajoča oz. perzistentna AF, pri kateri epizoda aritmije traja več kot 7 dni; dolgotrajna perzistentna AF, pri kateri aritmija neprekinjeno traja več kot 1 leto; ter stalna oz. permanentna AF. Za učinkovito črpanje krvi mora biti delovanje preddvorov in prekatov usklajeno, kar pri normalnem (sinusnem) utripu pomeni, da se preddvora skrčita približno 200 ms pred prekatoma. Med AF je električna aktivnost in s tem krčenje v preddvorih povsem neurejeno, kar povzroči zastajanje krvi, predvsem v avrikuli levega preddvora. Ob zastajanju krvi lahko nastajajo krvni strdki, zato je AF glavni dejavnik tveganja za možgansko kap (1,2). Poleg tega AF povzroča različne simptome, ki negativno vplivajo na kakovost življenja, in povzroči poslabšanje prej prisotnega srčnega popuščanja (3). Zaradi teh razlogov AF poskušamo zdraviti čim bolj učinkovito tako, da bolnikom predpišemo zdravila proti strjevanju krvi (antikoagulanti), s katerimi preprečujemo nastanek strdkov ter poskušamo preprečevati nastanek AF oziroma bolnike čim dlje ohranjati v sinusnem ritmu. Pri zdravljenju AF sta se v grobem uveljavili dve strategiji zdravljenja: omejevanje prehitrega odgovora prekatov (*angl.* rate control) in vzdrževanje sinusnega ritma (*angl.* rhythm control). Za omejevanje prehitrega odgovora prekatov v večini primerov predpisujemo antiaritmična zdravila, pri permanentni AF pa lahko s katetrsko ablacijo prekinemo električno povezavo med preddvoroma in prekatoma, ob čemer pa potem bolnik potrebuje stalni srčni spodbujevalnik. Vzdrževanje sinusnega ritma je na mestu pri paroksizmalni in obeh perzistentnih oblikah AF, medtem ko je uspešnost tovrstnega zdravljenja odvisna od napredovanosti AF. Pri tem je pri paroksizmalni AF napoved izida najboljša. Po evropskih smernicah iz leta 2020 (4) je ob neuspešnem zdravljenju z antiaritmičnimi zdravili (Razred I, Nivo dokazov A) na mestu zdravljenje AF s katetrsko ablacijo (2). V Sloveniji zdravimo AF s katetrsko ablacijo pri nekaj več kot 300

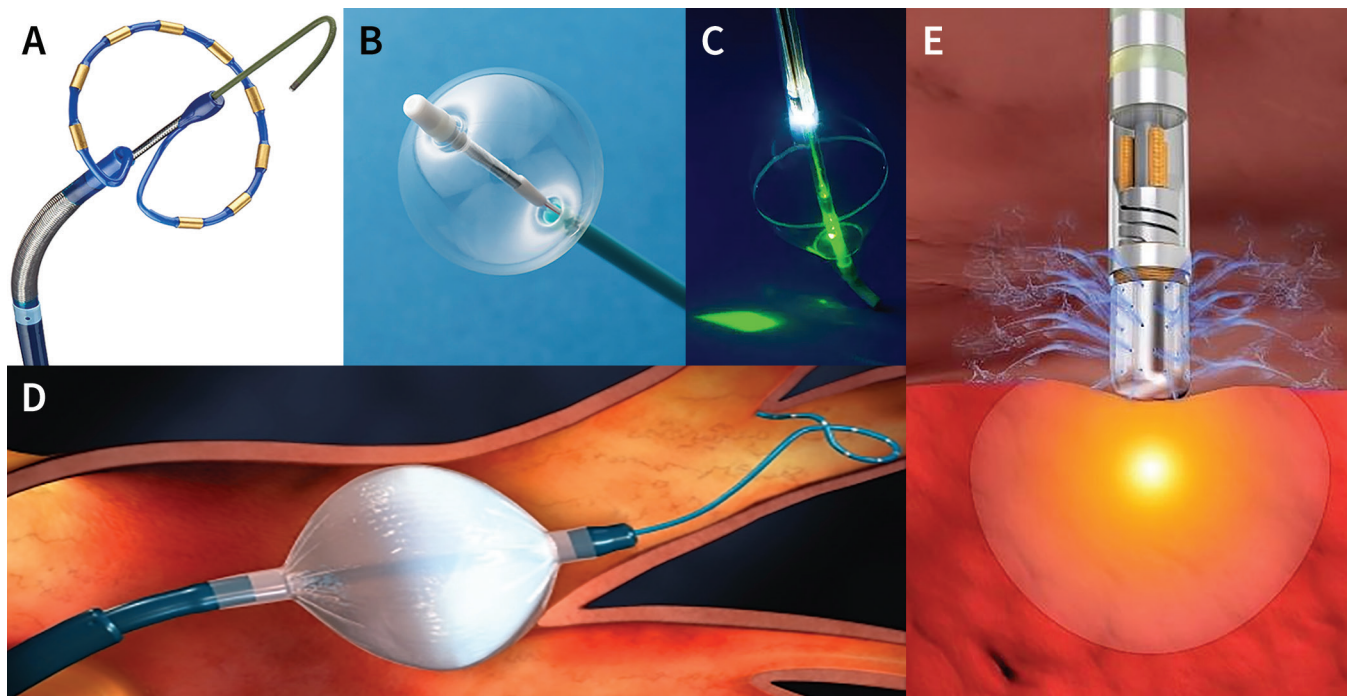
bolnikov na leto, kar nas po številu zdravljenj na milijon prebivalcev uvršča v sredino med članicami evropskega kardiološkega združenja (*angl.* European Society of Cardiology, ESC) (5).

## 2 Radiofrekvenčna ablacija za zdravljenje AF

Najbolj razširjena minimalno invazivna metoda za zdravljenje AF je katetrsko radiofrekvenčna ablacija (RFA), pri kateri skozi konico ablacijskega katetra v tarčno tkivo dovajamo visokofrekvenčni izmenični električni tok. Zaradi majhne površine ablacijske elektrode in s tem velike gostote toka se na stiku s srčnomišičnim tkivom sprosti energija v obliki toplote, ki pri temperaturi, višji od 50 °C, povzroči trajno poškodbo (t.i. lezijo) tkiva ter s tem trajno prekinje prevajanje akcijskega potenciala v abliranem področju (6). RFA povzroči točkasto poškodbo na stiku katetra s srčnomišično steno globine 3–4 mm (Slika 1; E) (7). To zadostuje za poškodbo vseh plasti srčnomišične stene od endokarda do epikarda v steni levega preddvora (t.i. transmuralna sprememba). Sklenitev električnega tokokroga pri RFA omogoča disperzivna elektroda, nameščena na hrbtu bolnika, ki s svojo veliko površino zagotavlja, da je tokovna gostota tam dovolj majhna in da ne pride do segrevanja kože ali do drugih pomembnih bioloških učinkov. Glavna pomanjkljivost RFA je sorazmerno ozko temperaturno okno med 37 °C, ki zagotavlja fiziološko stanje v tkivu, in temperaturo 50 °C, ki že povzroči trajno poškodbo. Sprememba se vedno širi s področja z višjo temperaturo, kjer je tokovna gostota največja, na področje z nižjo temperaturo. Ob tem sta možna dva neželena učinka ablacije: nezadostna (začasna) poškodba tkiva, ki ga želimo trajno poškodovati, ter neželena poškodba okoliškega tkiva, npr. požiralnika, ki se nahaja zelo blizu levega preddvora. Za preprečevanje neželenih poškodb srčne mišice in okoliških tkiv so danes vsi ablacijski katetri opremljeni s temperaturnimi senzorji, ki avtomatsko prilagajajo dovajano električno moč glede na izmerjeno temperaturo v konici katetra.

### 2.1 Izoliranje pljučnih ven z radiofrekvenčno ablacijo

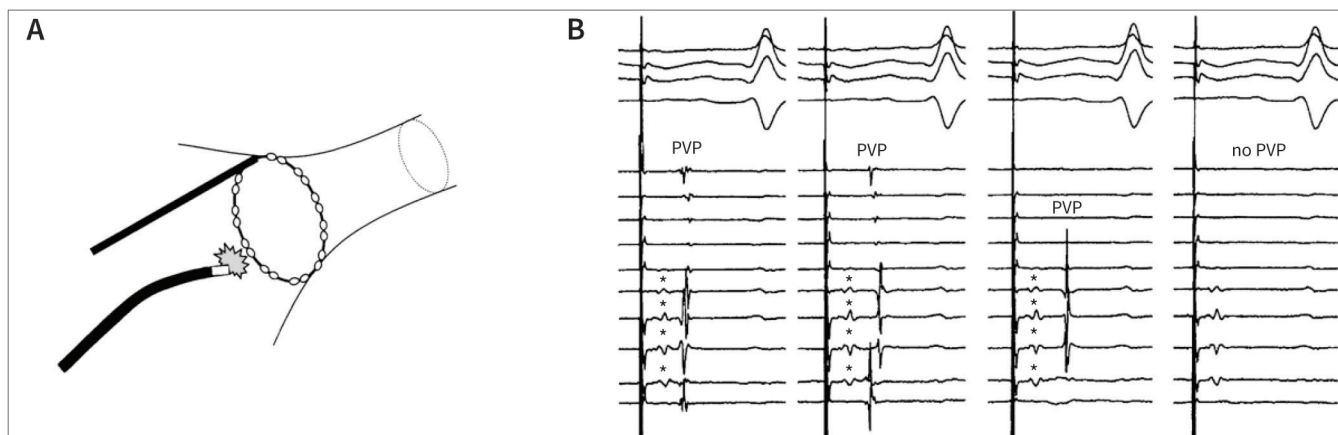
Glavni cilj katetrsko RFA je izoliranje pljučnih ven, ki veljajo za najpogostejše mesto sprožilcev za nastanek AF.



**Slika 1:** Večelektroadni kateter PVAC GOLD (A), vroči balonski kateter (B), balon za lasersko ablacijo (C), kriobalonski kateter v ustju pljučne vene (D). Shematski prikaz točkastega ablacijskega katetra, ki se uporablja pri široki obkrožitveni antralni ablaciji (poseg WACA, glej besedilo za razlago) s prerezom spremembe in prikazom spiranja s fiziološko raztopino (E) (8-12).

Anatomsko gledano izhajata dve pljučni veni z leve in dve z desne strani zadnje stene levega preddvora. Tkivna zgradba stika med pljučnimi venami in levim preddvorom je zapletena in drugačna kot v drugih delih srca. Posamezna mišična vlakna v tem območju se lahko spontano depolarizirajo, s čimer povzročijo pre zgodnje utripe, ki so lahko sprožilci za nastanek AF. Za stik med pljučnimi venami in levim preddvorom je značilno tudi počasno prevajanje akcijskega potenciala, kar omogoča kroženje depolarizacijskega vala znotraj lokalnega področja miokarda in deluje kot vzdrževalec (t.i. substrat) AF (13). Že pred več kot 20 leti so Haïssaguerre in sod. pri bolnikih s paroksizmalno AF ugotovili, da se sprožilci spontanih pre zgodnjih utripov v 94 % primerov nahajajo v pljučnih venah. S ciljano RFA so poskušali uničiti sprožilce v samih pljučnih venah, kar jim je, kljub več ponovitvam, uspelo le pri 38 od 45 bolnikov (84 %). Čeprav ablacija sprožilcev ni bila visoko učinkovita, so pri 62 % bolnikov uspešno preprečili ponovni pojav AF v obdobju 8 mesecev po posegu, kar je kazalo na obetavnost te metode (14). Poseg je bil varen, saj so od zapletov opisali zgolj nekaj primerov kašlja in občasne močne bolečine med ablacijo ter en primer majhnega strdka v levem preddvoru, ki so ga potrdili z angiografijo. Po odkritju, da so sprožilci AF v pljučnih

venah, se je kot temelj zdravljenja AF s katetrsko ablacijo uveljavil poseg električnega izoliranja pljučnih ven (*angl.* pulmonary vein isolation, PVI). Med posegom PVI so namestili poseben krožni diagnostični kateter (t.i. kateter LASSO, *Slika 2*; A) v pljučno veno. Z njim so po izvedeni ablaciji okoli ustja pljučnih ven preverili, ali so v pljučnih venah dosegli popolno odsotnost znotraj srčnih električnih signalov, ker je izoliranost pljučnih ven končni cilj posega (*Slika 2*; B). Z uporabo katetra LASSO so zaznali tudi zelo hitre zagone AF iz pljučnih ven, s čimer so potrdili hipotezo, da spontana električna aktivnost v pljučnih venah lahko vzdržuje AF. Na začetku razvoja metode so poseg PVI izvajali tako, da so z ablacijo ciljali mesta z najzgodnejšim aktiviranjem na ustju pljučnih ven, s čimer so dosegli izoliranost (15); poseg so poimenovali segmentna ostialna PVI. Segmentno ostialno PVI izvajamo v Univerzitetnem kliničnem centru Ljubljana že od leta 2003. Dolgoročni rezultati posega na 126 bolnikih (68 % s paroksizmalno AF, 32 % s perzistentno AF) so bili objavljeni leta 2013 (16). S ponovljenimi posegi v 36-mesečnem sledenju so dosegli izboljšanje simptomov pri 73 % bolnikov (84 % s paroksizmalno AF, 48 % s perzistentno AF) z redkimi zapleti (5,5 %). Ti rezultati so primerljivi s podatki svetovne medicinske literature (17).



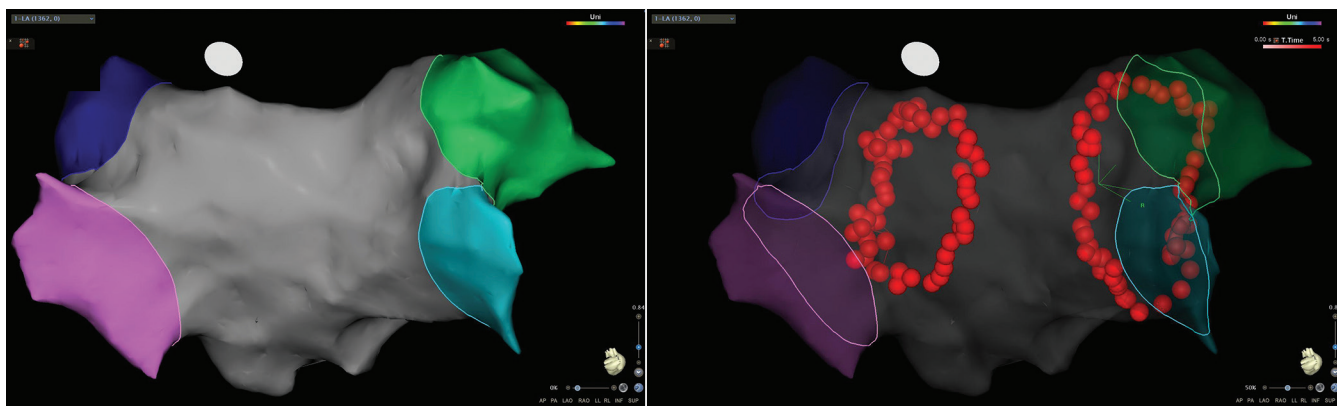
**Slika 2:** Shematski prikaz postavitve katetra LASSO na ustje pljučne vene in shematski prikaz točkaste ablacije z ablacijskim katetrom (A). Prikaz znotrajsrčnih električnih signalov v pljučni veni (*angl.* pulmonary vein potential, PVP), zajetih z 20-elektrodnim katetrom LASSO (B). Na prvih treh utripih se jasno vidi električna aktivnost v pljučni veni (PVP), medtem ko zadnji utrip pomeni, da je pljučna vena uspešno izolirana (no PVP). Z zvezdico (\*) so označeni znotrajsrčni signali oddaljenih struktur, ki ostanejo nespremenjeni kljub uspešni izoliranosti pljučne vene (18). Dovoljenje za uporabo slik je pridobljeno.

## 2.2 Široka obkrožitvena antralna ablacija

Pomemben napredek pri zdravljenju AF s katetrsko RFA je prinesel razvoj 3-dimenzionalnega elektroanatomskega sistema za prikaz katetrov in anatomije srca (*angl.* electrical anatomical mapping system, EAM), ki omogoča sledljivo neprekinjeno nizanje točkastih sprememb okoli ustij pljučnih ven (Slika 3). Osnovna ideja metode je zagotoviti neprekinjeno izolacijsko linijo (za razliko od segmentne ostialne PVI, pri kateri so ablacijske linije prekinjene), s katero poleg sprožilcev v pljučnih venah zajamemo tudi področje izraščanja pljučnih ven iz levega preddvora in tako izoliramo tudi potencialne

vzdrževalce AF, ki se po večini nahajajo prav na tem območju. Poseg se imenuje široka obkrožitvena antralna ablacija (*angl.* wide antral circumferential ablation, WACA). Že leta 2014 so v pregledu 12 študij dokazali večjo učinkovitost tega posega pri vzdrževanju sinusnega ritma v primerjavi s segmentno ostialno PVI (19). Kljub visoki učinkovitosti s skoraj 100-odstotno doseženo izoliranostjo pljučnih ven med samim posegom pa je trajna izoliranost pljučnih ven še vedno velik izziv, saj opisujejo ponovno vzpostavitev električne povezave med levim preddvorom in vsaj eno pljučno veno v kar 62,5 % v dveh mesecih po posegu (20).

Trajna izoliranost pljučnih ven je močno odvisna od



**Slika 3:** Primer zaključnega posega pri široki obkrožitveni antralni ablaciji (poseg WACA, glej besedilo za razlago). Rdeče kroglice predstavljajo točkaste spremembe radiofrekvenčne ablacije v dveh antralnih izolacijskih linijah okoli izrastišča levih in desnih pljučnih ven. Posteriozni pogled anatomije levega preddvora z barvno ponazorjenimi pljučnimi venami (temno modra: leva zgornja pljučna vena, roza: leva spodnja pljučna vena, zelena: desna zgornja pljučna vena, svetlo modra: desna spodnja pljučna vena). Slika je iz lastnega arhiva.

zadostne globine vsake od točkastih sprememb in neprekinjenosti izolacijske linije (21), pri čemer akutno izoliranje pljučnih ven (doseženo med posegom) nima zanesljive napovedne vrednosti glede trajne izoliranosti pljučnih ven (13,21). Globina spremembe ob stalno dovajani električni moči je sorazmerna s kakovostjo stika ablacijskega katetra s tarčnim srčnomišičnim tkivom, ob čemer sta porast temperature v konici katetra in padec impedance v ablacijskem tokokrogu dobra kazalnika za kakovost stika (22). Ker pri posegu WACA, prav zaradi preprečevanja nastajanja strdkov na konici katetrov, uporabljamo hlajene ablacijske katetre, meritev temperature v konici katetra ni ustrezna za ocenjevanje globine spremembe. Zato je spremljanje impedance tokokroga med izvajanjem RFA pridobilo na veljavi. V predklinični študiji so ugotovili, da padec impedance tokokroga za več kot 15  $\Omega$  pomeni dober stik ablacijske elektrode s srčno-mišičnim tkivom, ob čemer padec impedance tokokroga, večji od 20  $\Omega$ , napoveduje tveganje za eksplozijo tarčnega tkiva zaradi segrevanja nad vrelišče vode (22). Eksplozija tkiva (*angl.* steam pop) je pogost neželeni pojav med RFA, saj lahko povzroči nastanek luknje v steni srčne votline ter izlitje krvi v osrčnik, kar povzroči t.i. tamponado srca, ki je življenje ogrožujoči zaplet posega. Za spremljanje padca impedance tokokroga med posegom WACA ni jasno opredeljenih smernic. V klinični praksi pa se je uveljavil relativni padec impedance tokokroga za približno 10 % kot kazalnik dobrega stika ablacijskega katetra s tarčnim srčnomišičnim tkivom. V eni od prvih kliničnih študij, pri kateri so ciljno zagotovili 10-odstotni padec impedance tokokroga pri vsaki spremembi, ki se dovaja med posegom WACA, so ob ponovljenem posegu po  $163 \pm 133$  dneh (povprečje  $\pm$  SD) potrdili trajno izoliranost pljučnih ven v 92 % primerov (21). Kakovost stika ablacijskega katetra s tarčnim srčnomišičnim tkivom lahko nadzorujemo tudi z uporabo znotrarsrčnega ultrazvoka (*angl.* Intracardiac echocardiography, ICE), ob čemer uporabljamo ultrazvočne sonde debeline do 3 mm, ki jih preko žilnih uvajal vstavimo skozi stegensko veno v srce. Uporaba sistemov EAM in ICE omogoča varno in učinkovito izvajanje posegov WACA brez uporabe rentgenskega (RTG) slikanja, kar smo v Sloveniji med prvimi v svetu prikazali na 144 zaporednih bolnikih s paroksizmalno AF (23).

### 2.3 Izoliranje pljučnih ven s tehnologijo merjenja sile stika

V UKC Ljubljana, kot tudi v večini večjih svetovnih centrov, poseg WACA zaenkrat ostaja prva in najpogostejša izbira zdravljenja AF zaradi različnih tehnoloških

izboljšav, ki so prispevale k izboljšanju izvedbe tega posega. Ena ključnih izboljšav omogoča merjenje sile stika konice ablacijskega katetra s tarčnim tkivom (*angl.* contact force, CF). Na osnovi podatka o sili stika med posegom lahko ocenimo globino vsake posamezne ablacijske spremembe. Trenutno najbolj dovršeni protokol, ki izkorišča tehnološke možnosti CF ablacijskih katetrov in je podprt z odličnimi kliničnimi rezultati, so poimenovali *CLOSE-guided WACA* (24). Avtorji postopka *CLOSE-guided WACA* so na podlagi kliničnih izkušenj opredelili minimalna merila za oceno kakovosti spremembe, povzeta v obliki ablacijskega indeksa (*angl.* ablation index, AI). Temelji na empirični enačbi, ki poleg sile stika (gram) upošteva še dovedeno moč (watt) in čas ablacije (sekunda). Vrednost AI za preverjanje doseženosti transmuralne spremembe se prilagodi različnim predelom v levem preddvoru. Tako npr. vrednost 400 zagotovi transmuralnost v področju tanjše zadnje stene levega preddvora, vrednost 550 pa v področju debelejše sprednje stene. Pomembna je tudi neprekinjenost izolacijske linije okoli pljučnih ven, ki se zagotavlja z enakomernim nizanem sprememb z medsebojno razdaljo sosednjih sprememb največ 6 mm (*angl.* interlesion distance). Ena najpomembnejših ugotovitev avtorjev te metode je, da za kakovost načrtovane spremembe ni ključna le povprečna sila stika (gram), ampak predvsem stabilnost stika, ki mora biti vsaj 30 % časa ablacije večja od 4 g. Najbolj impresiven rezultat njihovih raziskav je dosežena 98-odstotna izoliranost pljučnih ven ob sklenitvi izolacijske linije okrog pljučnih ven med posegom (brez potrebe po dodatnih ablacijah). Pomembnost izpolnjevanja meril protokola *CLOSE-guided WACA* so dodatno dokazali pri treh bolnikih, pri katerih so zaradi ponovnega pojava AF morali poseg ponoviti. Med ponovljenim posegom so lahko določili prekinitvene segmente v antralni izolacijski liniji, na katerih v prvotnem posegu niso izpolnili vseh meril protokola *CLOSE-guided WACA* (24). Kljub izredni učinkovitosti protokola *CLOSE-guided WACA* v študiji niso zaznali pomembnih zapletov, kar kaže na varnost metode. Ker ima vrednost AI zelo zanesljivo napovedno vrednost transmuralnosti spremembe, je z vrednostjo AI mogoče natančneje ovrednotiti ostale parametre, ki napovedujejo kakovost spremembe; kot so padec impedance tokokroga RFA, zmanjšanje amplitude signala po ablaciji ter sprememba oblike signala po ablaciji. Od vsega naštetega se je pokazalo, da ima le padec impedance RF ablacijskega tokokroga za  $18,3 \pm 1,1 \Omega$  (povprečje  $\pm$  SD), pri čemer gre približno za 12-odstotno zmanjšanje glede na izhodiščno vrednost pred začetkom posamezne RFA, enakovredno napovedno vrednost transmuralnosti posamezne spremembe kot AI (25).

## 2.4 Možni zapleti pri radiofrekvenčni katetrski ablaciji

Zapleti, ki bolnika lahko ogrozijo, se pojavijo pri 2–3 % posegov (2). Delimo jih na zgodnje, ki se pojavijo med ali takoj po posegu (do 24 ur po posegu), ter pozne, ki se lahko pojavijo tudi do 2 mesecev po posegu. Smrtnost zaradi posega je zelo redka in znaša manj kot 0,1 % primerov (26).

Med samim posegom se lahko ob aplikaciji energije RF pojavi kašelj, ki je posledica segrevanja žilnega tkiva v pljučni veni in označuje neprimerno mesto ablacij zunaj poteka izolacijske linije okoli pljučnih ven. Redko se med posegom pojavi močna prsna bolečina, ki kaže na toplotno poškodbo ovojnice srca (perikarda) ali pljuč (plevre). Kadar se takšna bolečina pojavi med ablacijo v področju zadnje stene levega preddvora, je ta lahko posledica segrevanja požiralnika, ki se nahaja neposredno za levim preddvorom. Med zgodnje zaplete spadata predvsem perikardialni izliv, ki lahko vodi v srčno tamponado, ter embolična možganska kap. Za preprečitev nastajanja strdkov ter možganske kapi zaradi njih je med posegom potrebna dodatna zaščita s terapevtskimi odmerki heparina. Uporabljamo tudi ablacijske katetre s hlajeno konico, pri katerih konico skozi majhne luknjice neprekinjeno spira heparinizirana fiziološka raztopina (Slika 1; E).

Med pozne zaplete prištevamo predvsem nastanek povezave med preddvorom in požiralnikom (atrio-efagealna fistula), ki je posledica kolateralne termične poškodbe stene požiralnika. Gre za enega najnevarnejših zapletov invazivnega zdravljenja AF z visoko smrtnostjo (27). Pojav atrio-efagealne fistule je zelo redek zaplet, ki se pojavi pri manj kot 0,5 % primerov (26).

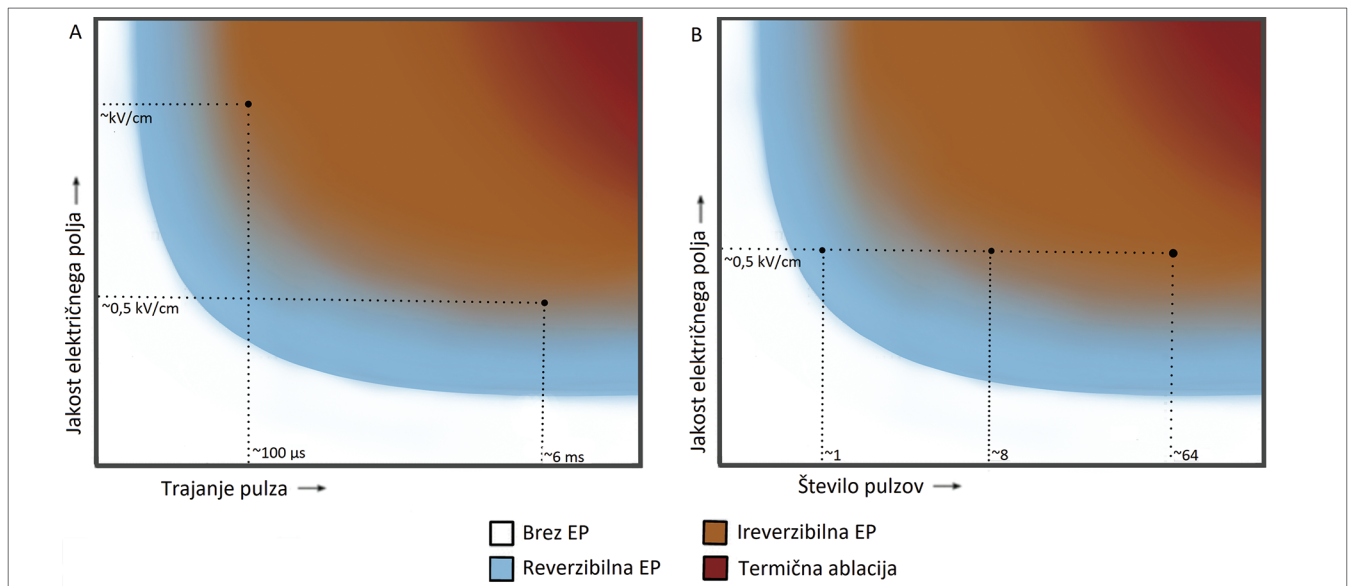
## 3 Metode za izoliranje pljučnih ven z eno aplikacijo

Kljub veliki uspešnosti posega WACA pa je nizanje točkastih sprememb sorazmerno dolgotrajen postopek; pri kliničnem delu navajajo povprečno trajanje posega do 284 min (28). Poleg dolgotrajnosti je slabost tudi velika zahtevnost posega, ki terja dolgotrajno usposabljanje kardiologa (28,29). Tako je tovrstno zdravljenje AF pretežno dostopno le v terciarnih zdravstvenih ustanovah. Pri iskanju poenostavitve posega in zagotovitve širše dostopnosti ablacijskega zdravljenja AF so se pojavile različne prilagojene tehnološke rešitve. Skupna jim je enostavnost, ki temelji na eni aplikaciji energije za posamezno pljučno veno (*angl.* single-shot techniques): RFA z večelektrodnim katetrom, balonska krioablacija,

balonska laserska ablacija ter ablacija z vročim balonom (28).

Edini trenutno klinično dostopen večelektrodni kateter za RFA (PVAC Gold, Slika 1; A) ima devet zlatih elektrod, preko katerih je omogočeno hkratno dovajanje energije RFA. Širšo uveljavitev tega katetra je preprečila izredno visoka stopnja pojava (20 %) možganskih embolizmov, sicer brez simptomov. Pri standardnem RFA katetru s hlajeno konico, ki ga uporabljamo pri posegu WACA, namreč tega zapleta niso zaznali (28). Pri normalni anatomiji levega preddvora s štirimi ločenimi pljučnimi venami je mogoča tudi uporaba različnih balonskih katetrov. Vsem tehnologijam je skupen cilj izoliranje pljučne vene z eno samo aplikacijo. Vroči balonski kateter (Slika 1; B) ima prilagodljivo velikost od 25 mm do 35 mm in je v celoti napolnjen z mešanico fiziološke raztopine in kontrasta za vizualizacijo na RTG slikanju. Balon se preko tuljave RF lahko segreje do 75 °C, kar omogoča izoliranje vene v treh minutah in povprečno trajanje posega manj kot dve uri (30). Zaradi pogostih termičnih poškodb požiralnika se med vsako aplikacijo priporoča hlajenje požiralnika z ohlajeno tekočino. To pa zahteva, da se poseg izvaja v splošni anesteziji. Trenutno objavljeni rezultati so primerljivi po učinkovitosti s posegom WACA, čeprav prvo randomizirano klinično študijo še čakamo. Balon za lasersko ablacijo (Slika 1; C) je zanimiv, ker edini omogoča vizualizacijo anatomije in kakovosti stika balona s tarčnim srčno-mišičnim tkivom preko vgrajene endoskopske kamere. Tudi za ovrednotenje uspešnosti uporabe balona za lasersko ablacijo še čakamo prvo randomizirano klinično študijo. Glede na trenutno objavljene rezultate je trajanje celotnega posega pri balonu za lasersko ablacijo celo nekoliko daljše kot pri posegu WACA (28). To pa tehnologijo precej oddaljuje od tega, da se širše uveljavi.

Učinkovitost balonske krioablacije, pri kateri stik med kriobalonskim katetrom (Slika 1; D) in tarčnim tkivom hladimo s tekočim dušikovim oksidulom (smejalni plin) do – 60 °C, je potrdila randomizirana študija, opravljena v 16 centrih (29). Z njo so dokazali klinično enakovrednost s posegom WACA. Ker so študijo izvedli v centrih z velikim številom posegov, v povprečju pa so za poseg WACA potrebovali le 141 minut, je bil čas posega z balonsko krioablacijo v povprečju le za 17 minut krajši. Balonska krioablacija ima v primerjavi s posegom WACA tudi dokazano primerljiv varnostni profil, razen možnečasne poškodbe freničnega živca (2,7 %), česar pa pri posegu WACA niso zaznali. Zaradi sorazmerne enostavnosti glede na metodo WACA je balonska krioablacija omogočila odpiranje novih centrov za zdravljenje AF s katetrsko ablacijo in je postala prva izbira v



**Slika 4:** A: Vrsta elektroporacije v odvisnosti od jakosti električnega polja in trajanja posameznega pulza. B: Vrsta elektroporacije v odvisnosti od jakosti električnega polja in števila pulzov (širina pulza 100  $\mu$ s). (Vir: Laboratorij za biokibernetiko, Fakulteta za elektrotehniko, Univerza v Ljubljani).

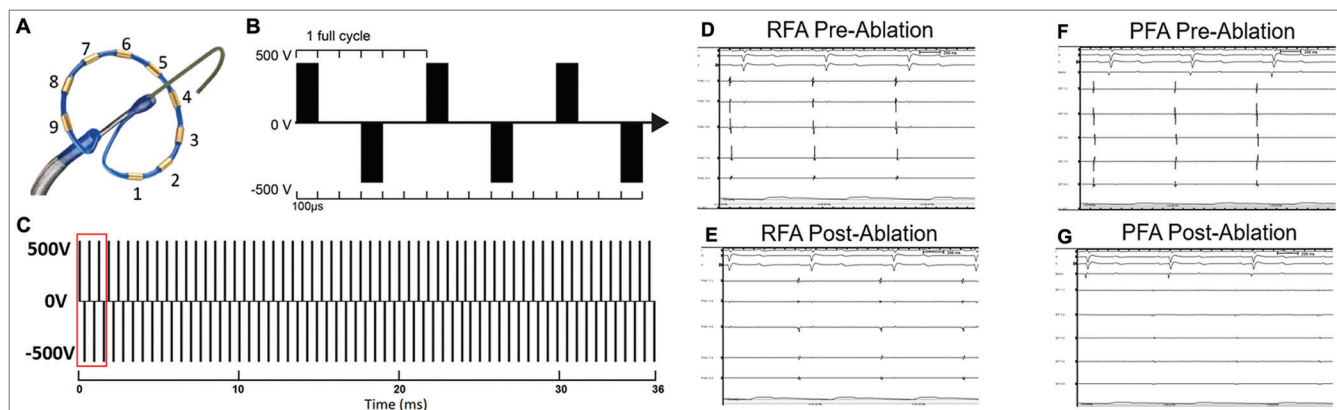
nekaterih manjših centrih. Po številu posegov v nekaterih evropskih državah, na primer v Španiji, se balonska krioblacija že približuje obsegu posega WACA (31).

#### 4 Obeti za razvoj metode za izoliranje pljučnih ven z ireverzibilno elektroporacijo

V klinični praksi uporabljamo različne vire ablacijske energije. Pri vseh je mehanizem poškodovanja tarčnega tkiva termičen, tj. s segrevanjem ali hlajenjem tkiva. Možnost nastanka kolateralnih poškodb tkiva v neposredni okolici tarčnega tkiva je tako pri segrevanju kot pri hlajenju prisotna in primerljiva. Pred kratkim so predstavili novo metodo za netermično tarčno ablacijo srčnega tkiva, ki temelji na elektroporaciji (32-35). Elektroporacija je pojav, pri katerem se ob izpostavitvi celic ustreznim kratkim visokonapetostnim električnim pulzom zaradi vsiljene transmembranske napetosti močno poveča prepustnost celične membrane. Pojav imenujemo tudi elektro-permeabilizacija, saj omogoča prehajanje prek celične membrane tudi molekulam, za katere je celična membrana sicer neprepustna. Elektroporacija je lahko reverzibilna, pri čemer se celična membrana po izpostavitvi električnim pulzom po določenem času vrne v prvotno stanje. Izpostavljene celice tako ohranijo homeostatsko ravnovesje in ohranijo svojo funkcijo. Prav zato pa preživijo. O ireverzibilni elektroporaciji (IRE) govorimo, ko so poškodbe nepovratne in vodijo v celično smrt

(36). Metoda sicer reverzibilne elektroporacije je uveljavljena metoda v onkologiji z elektrokemoterapijo, pri kateri izkoriščamo elektroporacijo za lokalno povečanje vnosa citostatikov v tumorske celice. S tem se zagotovi njihova večja učinkovitost (37-39). V onkologiji je IRE uveljavljena tudi za zdravljenje kirurško oziroma z RFA nedostopnih tumorjev (40,41). Na to, ali bo elektroporacija reverzibilna ali ireverzibilna, najbolj vplivajo jakost električnega polja ter trajanje in število dovajanih pulzov (Slika 4) (42).

Več kot desetletje predkliničnih in kliničnih raziskav kaže na varnost in učinkovitost ablacijske metode IRE. Kljub izredni raznolikosti uporabljenih ablacijskih katetrov in v parametrih dovajanih električnih pulzov pa v nobeni študiji niso zaznali tipičnih zapletov, ki sicer spremljajo vse termične ablacijske metode na srcu (34,35,43,44,45,46). Prednost IRE se kaže tudi v izredno kratkem času, ki se potrebuje za izvedbo ablacije (le nekaj ms, Slika 5; C) v primerjavi z uveljavljenimi termičnimi metodami (46). V vmesnem poročilu prve klinične študije uporabe IRE za zdravljenje AF s katetrsko ablacijo so za poseg PVI potrebovali tretjino manj časa kot pri ostalih ablacijskih metodah. Z optimiziranjem protokola IRE so kot prvi potrdili 100-odstotno trajno izoliranost pljučnih ven v ponovljenem elektrofiziološkem posegu po treh mesecih (47). Ablacija z ireverzibilno elektroporacijo poleg opisane varnosti in hitrosti izvedbe zdravljenja omogoča boljše doseganje transmuralnosti sprememb ob ustrezni izbiri parametrov električnih pulzov, katetra in



**Slika 5:** Večelektrodni kateter PVAC GOLD, ki se uporablja za dovajanje IRE pulzov (A). Shematski prikaz amplitude in trajanja dovajanih bifaznih pulzov (B). Prikaz trajanja ene ablacije, ki obsega 60 ciklov bifaznega pulza (C). Prikaz znotrajsrčnih električnih signalov v pljučni veni pred (D, F) in po (E, G) ablaciji z ireverzibilno elektroporacijo (46). Pridobljeno je dovoljenje za uporabo slik.

protokola ablacije (Slika 5) (48,49). Razvoj te obetavne metode pa je kljub številnim dokazom o učinkovitosti in varnosti še na začetku. Vendar pričakujemo, da bodo nadaljnje tehnološke izboljšave metodo hitro uveljavile v klinični praksi. Nedavno je podjetje Medtronic najavilo začetek študije za pridobitev dovoljenja za uporabo sistema PulseSelect™, ki omogoča zdravljenje AF z ireverzibilno elektroporacijo v vsakdanji klinični praksi (50). Pri razvijanju tega sistema je prispeval svoje bogate izkušnje s področja elektroporacije tudi Laboratorij za biokibernetiko Fakultete za elektrotehniko Univerze v Ljubljani.

## 5 Zaključek

Kateterska ablacija z izoliranjem pljučnih ven je trenutno najučinkovitejša metoda zdravljenja AF. Z razvojem tehnologije pričakujemo izboljšave in nove pristope za povečanje dostopnosti in varnosti izvedbe tega invazivnega zdravljenja AF.

### Izjava o navzkrižju interesov

Avtorji nimamo navzkrižja interesov.

## Literatura

- Oladiran O, Nwosu I. Stroke risk stratification in atrial fibrillation: a review of common risk factors. *J Community Hosp Intern Med Perspect.* 2019;9(2):113-20. DOI: [10.1080/20009666.2019.1593781](https://doi.org/10.1080/20009666.2019.1593781) PMID: [31044042](https://pubmed.ncbi.nlm.nih.gov/31044042/)
- Packer DL, Mark DB, Robb RA, Monahan KH, Bahnson TD, Poole JE, et al.; CABANA Investigators. Effect of Catheter Ablation vs Antiarrhythmic Drug Therapy on Mortality, Stroke, Bleeding, and Cardiac Arrest Among Patients With Atrial Fibrillation: The CABANA Randomized Clinical Trial. *JAMA.* 2019;321(13):1261-74. DOI: [10.1001/jama.2019.0693](https://doi.org/10.1001/jama.2019.0693) PMID: [30874766](https://pubmed.ncbi.nlm.nih.gov/30874766/)
- Verma A, Kalman JM, Callans DJ. Treatment of Patients With Atrial Fibrillation and Heart Failure With Reduced Ejection Fraction. *Circulation.* 2017;135(16):1547-63. DOI: [10.1161/CIRCULATIONAHA.116.026054](https://doi.org/10.1161/CIRCULATIONAHA.116.026054) PMID: [28416525](https://pubmed.ncbi.nlm.nih.gov/28416525/)
- Hindricks G, Potpara T, Dagres N, Arbelo N, Bax JJ, Blomström-Lundqvist C, et al.; ESC Scientific Document Group. 2020 ESC Guidelines for the diagnosis and management of atrial fibrillation developed in collaboration with the European Association for Cardio-Thoracic Surgery (EACTS). *Eur Heart J.* 2021;42(5):373-498. DOI: [10.1093/eurheartj/ehaa612](https://doi.org/10.1093/eurheartj/ehaa612) PMID: [32860505](https://pubmed.ncbi.nlm.nih.gov/32860505/)
- Raatikainen MJ, Arnar DO, Merkely B, Nielsen JC, Hindricks G, Heidebuchel H, et al. A Decade of Information on the Use of Cardiac Implantable Electronic Devices and Interventional Electrophysiological Procedures in the European Society of Cardiology Countries: 2017 Report from the European Heart Rhythm Association. *Europace.* 2017;19:ii1-90. DOI: [10.1093/europace/eux258](https://doi.org/10.1093/europace/eux258) PMID: [28903470](https://pubmed.ncbi.nlm.nih.gov/28903470/)
- Kumar S, Barbhaiya CR, Balindger S, John RM, Epstein LM, Koplan BA, et al. Better Lesion Creation And Assessment During Catheter Ablation. *J Atr Fibrillation.* 2015;8(3):1189. DOI: [10.4022/jafib.1189](https://doi.org/10.4022/jafib.1189) PMID: [27957200](https://pubmed.ncbi.nlm.nih.gov/27957200/)
- De Giovanni JV. Treatment of arrhythmias by radiofrequency ablation. *Arch Dis Child.* 1995;73(5):385-7. DOI: [10.1136/adc.73.5.385](https://doi.org/10.1136/adc.73.5.385) PMID: [8554350](https://pubmed.ncbi.nlm.nih.gov/8554350/)
- Thermocool smarttouch SF Catheter. Irvine: Johnson & Johnson; 2019 [cited 2020 May 06]. Available from: <https://www.jnjmedicaldevices.com/en-EMEA/product/thermocool-smarttouch-sf-catheter>.
- Cardiac Rhythm News. London: BIBA Medical; 2015 [cited 2020 May 06]. Available from: <https://cardiacrhythmnews.com/first-patient-enrolled-in-the-gold-af-registry-of-medtronics-pvac-gold-ablation-catheter/>.
- Satake HotBalloon. Tokyo: Toray Industries, Inc; 2020 [cited 2020 May 06]. Available from: [https://www.toray.com/products/medical/med\\_0090.html](https://www.toray.com/products/medical/med_0090.html).



11. Laser Ablation Catheter Heartlight. Marseille: Virtual Expo; 2020 [cited 2020 May 06]. Available from: <https://www.medicalexpo.com/prod/cardiofocus/product-113282-754149.html>.
12. Cryoablation. Sarasota: heart Rhythm Consultants; 2020 [cited 2020 May 06]. Available from: <https://www.heartrhythmdoc.com/arrhythmia-treatment-options/cryoablation/>.
13. Kumar S, Michaud GF. Pulmonary vein isolation in the treatment of atrial fibrillation. *Clin Cardiol*. 2016;7:47-60.
14. Haïssaguerre M, Jais P, Shah DC, Takahashi A, Hocini M, Quiniou G, et al. Spontaneous initiation of atrial fibrillation by ectopic beats originating in the pulmonary veins. *N Engl J Med*. 1998;339(10):659-66. DOI: [10.1056/NEJM199809033391003](https://doi.org/10.1056/NEJM199809033391003) PMID: 9725923
15. Oral H, Knight BP, Özyaydin M, Chugh A, Lai SW, Scharf C, et al. Segmental ostial ablation to isolate the pulmonary veins during atrial fibrillation: feasibility and mechanistic insights. *Circulation*. 2002;106(10):1256-62. DOI: [10.1161/01.CIR.0000027821.55835.00](https://doi.org/10.1161/01.CIR.0000027821.55835.00) PMID: 12208802
16. Šinkovec M, Pernat A, Jan M, Antolič B. Dolgoročni izidi po radiofrekvenčni katetrijski ablaciji paroksizmalne in perzistentne atrijske fibrilacije. *Zdrav Vestn*. 2013;82:661-8.
17. Calkins H, Reynolds MR, Spector P, Sondhi M, Xu Y, Martin A, et al. Treatment of atrial fibrillation with antiarrhythmic drugs or radiofrequency ablation: two systematic literature reviews and meta-analyses. *Circ Arrhythm Electrophysiol*. 2009;2(4):349-61. DOI: [10.1161/CIRCEP.108.824789](https://doi.org/10.1161/CIRCEP.108.824789) PMID: 19808490
18. Matsuo S, Yamane T, Inada K, Shibayama K, Miyayama S, Date T, et al. Outcome of Total Pulmonary Vein Isolation in Patients with Persistent Atrial Fibrillation. *J Arrhythm*. 2005;21(3):378-83. DOI: [10.1016/S1880-4276\(05\)80024-9](https://doi.org/10.1016/S1880-4276(05)80024-9)
19. Proietti R, Santangeli P, Di Biase L, Joza J, Bernier ML, Wang Y, et al. Comparative effectiveness of wide antral versus ostial pulmonary vein isolation: a systematic review and meta-analysis. *Circ Arrhythm Electrophysiol*. 2014;7(1):39-45. DOI: [10.1161/CIRCEP.113.000922](https://doi.org/10.1161/CIRCEP.113.000922) PMID: 24385448
20. Das M, Wynn GJ, Saeed Y, Gomes S, Morgan M, Ronayne C, et al. Pulmonary vein Re-isolation as a routine strategy regardless of symptoms: the PRESSURE randomized controlled trial. *JACC Clin Electrophysiol*. 2017;3(6):602-11. DOI: [10.1016/j.jacep.2017.01.016](https://doi.org/10.1016/j.jacep.2017.01.016) PMID: 29759434
21. Miller MA, d'Avila A, Dukkipati SR, Koruth JS, Viles-Gonzalez J, Napolitano C, et al. Acute electrical isolation is a necessary but insufficient endpoint for achieving durable PV isolation: the importance of closing the visual gap. *Europace*. 2012;14(5):653-60. DOI: [10.1093/europace/eus048](https://doi.org/10.1093/europace/eus048) PMID: 22417723
22. Avitall B, Mughal K, Hare J, Helms R, Krum D. The effects of electrode-tissue contact on radiofrequency lesion generation. *Pacing Clin Electrophysiol*. 1997;20(12 Pt 1):2899-910. DOI: [10.1111/j.1540-8159.1997.tb05458.x](https://doi.org/10.1111/j.1540-8159.1997.tb05458.x) PMID: 9455749
23. Jan M, Žižek D, Kuhelj D, Lakič N, Prolič Kalinšek T, Štublar J, et al. Combined use of electro-anatomic mapping system and intracardiac echocardiography to achieve zero-fluoroscopy catheter ablation for treatment of paroxysmal atrial fibrillation: a single centre experience. *Int J Cardiovasc Imaging*. 2020;36(3):415-22. DOI: [10.1007/s10554-019-01727-1](https://doi.org/10.1007/s10554-019-01727-1) PMID: 31712932
24. Philips T, Taghji P, El Haddad M, Wolf M, Knecht S, Vandekerckhove Y, et al. Improving procedural and one-year outcome after contact force-guided pulmonary vein isolation: the role of interlesion distance, ablation index, and contact force variability in the 'CLOSE'-protocol. *Europace*. 2018;20:f419-27. DOI: [10.1093/europace/eux376](https://doi.org/10.1093/europace/eux376) PMID: 29315411
25. Coeman M, Haddad ME, Wol M, Choudhury R, Vandekerckhove Y, Choudhury R, et al. 'CLOSE'-Guided Pulmonary Vein Isolation and Changes in Local Bipolar and Unipolar Atrial Electrograms: observations from the EP Lab. *J Atr Fibrillation*. 2018;10(5):1794. DOI: [10.4022/jafib.1794](https://doi.org/10.4022/jafib.1794) PMID: 29988234
26. Berger WR, Meulendijks ER, Limpens J, van den Berg NW, Neefs J, Driessen AH, et al. Persistent atrial fibrillation: A systematic review and meta-analysis of invasive strategies. *Int J Cardiol*. 2019;278:137-43. DOI: [10.1016/j.ijcard.2018.11.127](https://doi.org/10.1016/j.ijcard.2018.11.127) PMID: 30553497
27. Black-Maier E, Pokorney SD, Barnett AS, Zeitler EP, Sun AY, Jackson KP, et al. Risk of atriopharyngeal fistula formation with contact force-sensing catheters. *Heart Rhythm*. 2017;14(9):1328-33. DOI: [10.1016/j.hrthm.2017.04.024](https://doi.org/10.1016/j.hrthm.2017.04.024) PMID: 28416466
28. Keçe F, Zeppenfeld K, Trines SA. The Impact of Advances in Atrial Fibrillation Ablation Devices on the Incidence and Prevention of Complications. *Arrhythm Electrophysiol Rev*. 2018;7(3):169-80. DOI: [10.15420/aer.2018.7.3](https://doi.org/10.15420/aer.2018.7.3) PMID: 30416730
29. Kuck KH, Brugada J, Fürnkranz A, Metzner A, Ouyang F, Chun KR, et al.; FIRE AND ICE Investigators. Cryoballoon or Radiofrequency Ablation for Paroxysmal Atrial Fibrillation. *N Engl J Med*. 2016;374(23):2235-45. DOI: [10.1056/NEJMoa1602014](https://doi.org/10.1056/NEJMoa1602014) PMID: 27042964
30. Satake S, Tanaka K, Saito S, Tanaka S, Sohara H, Hiroe Y, et al. Usefulness of a new radiofrequency thermal balloon catheter for pulmonary vein isolation: a new device for treatment of atrial fibrillation. *J Cardiovasc Electrophysiol*. 2003;14(6):609-15. DOI: [10.1046/j.1540-8167.2003.02577.x](https://doi.org/10.1046/j.1540-8167.2003.02577.x) PMID: 12875422
31. Quesada A, Cózar R, Anguera I; Spanish Catheter Ablation Registry collaborators. Spanish Catheter Ablation Registry. 19th Official Report of the Heart Rhythm Association of the Spanish Society of Cardiology (2019). *Rev Esp Cardiol (Engl Ed)*. 2020;73(12):1049-60. DOI: [10.1016/j.rec.2020.08.022](https://doi.org/10.1016/j.rec.2020.08.022) PMID: 33153956
32. Štublar J, Jarm T, Jan M, Žižek D, Miklavčič D. Ireverzibilna elektroporacija – nova rešitev za zdravljenje atrijske fibrilacije. In: Zbornik osemindvajsete mednarodne Elektrotehniške in računalniške konference ERK 2019 = Proceedings of the Twenty-eighth International Electrotechnical and Computer Science Conference ERK 2019. 2019 Sept 23 – 24; Portorož, Slovenija. Ljubljana: Društvo Slovenska sekcija IEEE; 2019.
33. Reddy VY, Koruth J, Jais P, Petru J, Timko F, Skalsky I, et al. Ablation of Atrial Fibrillation With Pulsed Electric Fields: An Ultra-Rapid, Tissue-Selective Modality for Cardiac Ablation. *JACC Clin Electrophysiol*. 2018;4(8):987-95. DOI: [10.1016/j.jacep.2018.04.005](https://doi.org/10.1016/j.jacep.2018.04.005) PMID: 30139499
34. Sugrue A, Vaidya V, Witt C, DeSimone CV, Yasin O, Maor E, et al. Irreversible electroporation for catheter-based cardiac ablation: a systematic review of the preclinical experience. *J Interv Card Electrophysiol*. 2019;55(3):251-65. DOI: [10.1007/s10840-019-00574-3](https://doi.org/10.1007/s10840-019-00574-3) PMID: 31270656
35. Maor E, Sugrue A, Witt C, Vaidya VR, DeSimone CV, Asirvatham SJ, et al. Pulsed electric fields for cardiac ablation and beyond: A state-of-the-art review. *Heart Rhythm*. 2019;16(7):1112-20. DOI: [10.1016/j.hrthm.2019.01.012](https://doi.org/10.1016/j.hrthm.2019.01.012) PMID: 30641148
36. Kotnik T, Rems L, Tarek M, Miklavčič D. Membrane Electroporation and Electroporation: mechanisms and Models. *Annu Rev Biophys*. 2019;48(1):63-91. DOI: [10.1146/annurev-biophys-052118-115451](https://doi.org/10.1146/annurev-biophys-052118-115451) PMID: 30786231
37. Miklavčič D, Mali B, Kos B, Heller R, Serša G. Electrochemotherapy: from the drawing board into medical practice. *Biomed Eng Online*. 2014;13(1):29. DOI: [10.1186/1475-925X-13-29](https://doi.org/10.1186/1475-925X-13-29) PMID: 24621079
38. Miklavčič D, Serša G, Breclj E, Gehl J, Soden D, Bianchi G, et al. Electrochemotherapy: technological advancements for efficient electroporation-based treatment of internal tumors. *Med Biol Eng Comput*. 2012;50(12):1213-25. DOI: [10.1007/s11517-012-0991-8](https://doi.org/10.1007/s11517-012-0991-8) PMID: 23179413
39. Stepišnik T, Jarm T, Grošelj A, Edhemović I, Đokić M, Ivanec A, et al. Elektrokemoterapija – učinkovita metoda zdravljenja tumorjev s kombinacijo kemoterapevtika in električnega polja. *Zdrav Vestn*. 2016;86(1):41-55. DOI: [10.6016/ZdravVestn.1453](https://doi.org/10.6016/ZdravVestn.1453)
40. Scheffer HJ, Nielsen K, de Jong MC, van Tilborg AA, Vieveen JM, Bouwman AR, et al. Irreversible electroporation for nonthermal tumor ablation in the clinical setting: a systematic review of safety and efficacy. *J Vasc Interv Radiol*. 2014;25(7):997-1011. DOI: [10.1016/j.jvir.2014.01.028](https://doi.org/10.1016/j.jvir.2014.01.028) PMID: 24656178
41. Cindrič H, Kos B, Miklavčič D. Ireverzibilna elektroporacija kot metoda ablacije mehkih tkiv; pregled in izzivi pri uporabi v kliničnem okolju. *Zdrav Vestn*. 2021;90(1-2):39-54.

42. Pucihar G, Krmelj J, Reberšek M, Napotnik TB, Miklavčič D. Equivalent pulse parameters for electroporation. *IEEE Trans Biomed Eng.* 2011;58(11):3279-88. DOI: [10.1109/TBME.2011.2167232](https://doi.org/10.1109/TBME.2011.2167232) PMID: 21900067
43. Koruth J, Kuroki K, Iwasawa J, Enomoto Y, Viswanathan R, Brose R, et al. Preclinical Evaluation of Pulsed Field Ablation: Electrophysiological and Histological Assessment of Thoracic Vein Isolation. *Circ Arrhythm Electrophysiol.* 2019;12(12):e007781. DOI: [10.1161/CIRCEP.119.007781](https://doi.org/10.1161/CIRCEP.119.007781) PMID: 31826647
44. Stewart MT, Haines DE, Miklavčič D, Kos B, Kirchhof N, Barka N, et al. Safety and Chronic Lesion Characterization of Pulsed Field Ablation in a Porcine Model: Characterization of Cardiac Pulsed Field Ablation. *J Cardiovasc Electrophysiol.* 2021;32(4):958-69. DOI: [10.1111/jce.14980](https://doi.org/10.1111/jce.14980)
45. Caluori G, Odehnalova E, Jadczyk T, Pesl M, Pavlova I, Valikova L, et al. AC Pulsed Field Ablation Is Feasible and Safe in Atrial and Ventricular Settings: A Proof-of-Concept Chronic Animal Study. *Front Bioeng Biotechnol.* 2020;8:552357. DOI: [10.3389/fbioe.2020.552357](https://doi.org/10.3389/fbioe.2020.552357) PMID: 33344428
46. Stewart MT, Haines DE, Verma A, Kirchhof N, Barka N, Grassl E, et al. Intracardiac pulsed field ablation: proof of feasibility in a chronic porcine model. *Heart Rhythm.* 2019;16(5):754-64. DOI: [10.1016/j.hrthm.2018.10.030](https://doi.org/10.1016/j.hrthm.2018.10.030) PMID: 30385383
47. Reddy VY, Neuzil P, Koruth JS, Petru J, Funosako M, Cochet H, et al. Pulsed Field Ablation for Pulmonary Vein Isolation in Atrial Fibrillation. *J Am Coll Cardiol.* 2019;74(3):315-26. DOI: [10.1016/j.jacc.2019.04.021](https://doi.org/10.1016/j.jacc.2019.04.021) PMID: 31085321
48. Bradley CJ, Haines DE. Pulsed field ablation for pulmonary vein isolation in the treatment of atrial fibrillation. *J Cardiovasc Electrophysiol.* 2020;31(8):2136-47. DOI: [10.1111/jce.14414](https://doi.org/10.1111/jce.14414) PMID: 32107812
49. Ramirez FD, Reddy VY, Viswanathan R, Hocini M, Jaïs P. Emerging Technologies for Pulmonary Vein Isolation. *Circ Res.* 2020;127(1):170-83. DOI: [10.1161/CIRCRESAHA.120.316402](https://doi.org/10.1161/CIRCRESAHA.120.316402) PMID: 32716722
50. Kyriagis A, Janasz K, Weispenning R. Medtronic Receives FDA Approval for Trial Evaluating New Energy Source with Pulsed Electric Fields to Treat Atrial Fibrillation. Dublin: Medtronic; 2020 [cited 2020 May 06]. Available from: <http://newsroom.medtronic.com/news-releases/news-release-details/medtronic-receives-fda-approval-trial-evaluating-new-energy>.