



Hipofosfatemija po zdravljenju s parenteralnim železom: prikaz primera

Hypophosphatemia after treatment with parenteral iron: case report

Aleš Christian Mihelač,¹ Irena Preložnik Zupan,² Biljana Todorova²

Izveček

Anemija zaradi pomanjkanja železa je najpogostejša anemija na svetu, ki prizadene predvsem otroke, ženske v rodni dobi ter nosečnice, vse pogosteje pa spremlja tudi kronične bolnike in populacijo starejših ljudi. Osnovni način nadomeščanja so peroralni pripravki, ki nemalokrat povzročijo neželene učinke. Včasih tovrstno nadomeščanje ne zadošča zaradi pomanjkljivega privzema oziroma absorpcije v prebavilih ali zaradi stalnih krvavitvev. Drugi način je parenteralno nadomeščanje, ki se v zadnjih letih najpogosteje izvaja z železovo karboksimaltozo. Zdravilo je varno, neželeni učinki pa so razmeroma redki in povečini blagi do zmerni. Od presnovnih motenj je najpogostejša hipofosfatemija, katere incidenca glede na literaturo še ni povsem jasno opredeljena, a ni zanemarljiva. V večini primerov sicer poteka brez simptomov in je prehodna, lahko pa je tudi huda in dolgotrajna. V prispevku opisujemo primer mlade bolnice s hudo hipofosfatemijo 0,24 mmol/L s simptomi po aplikacijah železove karboksimaltoze. Dodajamo kratek pregled literature in algoritem kliničnega ukrepanja.

Abstract

Iron deficiency anaemia is the most common anaemia worldwide, affecting mainly children, women of childbearing potential and pregnant women, and is increasingly present in chronic patients and the elderly population. The basic method of replacement is oral preparations, which often cause side effects, but sometimes this type of replacement is insufficient, due to lack of intake, i.e., gastrointestinal malabsorption or persistent bleeding. Another way is the parenteral replacement, in recent years most commonly with ferric carboxymaltose. This medicine is safe, and its side effects are relatively rare and mostly mild to moderate. Of the metabolic disorders, the most common is hypophosphatemia, the incidence of which has not yet been clearly defined in the literature but is not negligible. In most cases, it is asymptomatic and transient, but can also be severe and long-lasting. The paper describes the case of a young patient with severe symptomatic hypophosphatemia of 0.24 mmol/L after ferric carboxymaltose applications. We add a brief review of the literature and an algorithm of clinical action.

¹ Hematološki odsek, Splošna bolnišnica Novo mesto, Novo mesto, Slovenija

² Klinični oddelek za hematologijo, Interna klinika, Univerzitetni klinični center Ljubljana, Ljubljana, Slovenija

Korespondenca / Correspondence: Aleš Christian Mihelač, e: ales.christian.mihelac@guest.arnes.si

Ključne besede: nadomeščanje železa; pomanjkanje fosfata; sideropenična anemija; stranski učinek; železova karboksimaltoza

Key words: adverse effect; ferric carboxymaltose; iron deficiency anaemia; iron supplementation; phosphate deficiency

Prispelo / Received: 25. 9. 2020 | **Sprejeto / Accepted:** 8. 4. 2021

Citirajte kot/Cite as: Mihelač AC, Preložnik Zupan I, Todorova B. Hipofosfatemija po zdravljenju s parenteralnim železom: prikaz primera. Zdrav Vestn. 2021;90(9–10):521–7. **DOI:** <https://doi.org/10.6016/ZdravVestn.3165>



Avtorske pravice (c) 2021 Zdravniški Vestnik. To delo je licencirano pod Creative Commons Priznanje avtorstva-Nekomercialno 4.0 mednarodno licenco.

1 Uvod

Anemija zaradi pomanjkanja železa je najpogostejša anemija na svetu (1). Predstavlja pomemben del celotnega bolezenskega bremena družbe. Prizadene otroke, ženske v rodni dobi ter nosečnice, vse pogosteje pa spremlja kronične bolnike in populacijo starejših ljudi (2). Ocenjuje se, da naj bi bilo prizadetih več sto milijonov ljudi po svetu (1). Vzroki pomanjkanja železa so številni in se lahko pojavljalo tudi v kombinacijah. Najdemo jih pri nezadostnem/neustreznem prehranjevanju, zmanjšanem privzemu železa v prebavilih oziroma zaradi izgub železa ob krvavitvah (1). V nerazvitem svetu je pomemben vzrok predvsem nezadostna prehrana, v razvitem svetu pa izguba ob krvavitvah (3). Glede na to, da je anemija zaradi pomanjkanja železa običajno posledica nekega drugega bolezenskega stanja, je treba pojasniti ta vzrok; izrednega pomena je zgodnje ugotavljanje morebitne rakave bolezni v ozadju (3).

Železo nadomeščamo na dva načina, in sicer s peroralnimi pripravki ter na parenteralni način. Osnovni način nadomeščanja so peroralni pripravki, ki imajo pogosto neželene učinke, predvsem na prebavo. Včasih je tovrstno nadomeščanje neučinkovito zaradi pomanjkljive absorpcije v prebavilih ali zaradi stalnih krvavitev. Lahko poslabša tudi kronično vnetno črevesno bolezen (3). V Sloveniji sta že nekaj let na trgu dve zdravili za parenteralno nadomeščanje, in sicer železov (III) oksid saharat ter železova karboksimaltoza (3). V zadnjih letih se vse bolj uporablja slednje zdravilo, saj je varno, neželeni učinki pa so razmeroma redki, kar so potrdile številne študije in metaanalize (4,5). To ponazarja npr. ameriška primerjalna študija 352 bolnic s sideropenično anemijo po porodu, od katerih je 174 bolnic prejelo železovo karboksimaltozo, 178 bolnic pa oralni železov sulfat. V skupini bolnic, ki so prejele železovo karboksimaltozo, je bilo treba prekiniti vbrizgavanje le pri eni bolnici zaradi kožnih izpuščajev (6).

Večina neželenih učinkov pri zdravljenju z železovo karboksimaltozo je blagih do zmernih (7). Najpogosteje poročajo o slabosti, omotici, kožnem izpuščaju v obliki urtikarije ter reakciji na mestu intravenske aplikacije, zelo redko pa o bolečinah v trebuhu, zaprtju, driski (7,8). Od presnovnih motenj je po aplikaciji železove karboksimaltoze najpogostejša hipofosfatemija, katere incidenca glede na literaturo še ni povsem jasno opredeljena, ni pa zanemarljiva (9,10). V večini primerov poteka sicer brez simptomov in je prehodna, lahko pa je tudi huda in dolgotrajna (10). V članku opisujemo primer mlade

bolnice, pri kateri se je po apliciranjih železove karboksimaltoze pojavila huda hipofosfatemija s simptomi.

2 Predstavitev primera

33-letno bolnico z znano luskavico, ki je na biološkem zdravljenju, so napotili v hematološko ambulanto zaradi zmerne anemije ob pomanjkanju železa. Osebni zdravnik je anemijo do nedavnega zdravil s peroralnim nadomeščanjem železa. Ob zadnjih kontrolnih pregledih se je krvna slika slabšala kljub rednemu jemanju peroralnih nadomestkov železa. Sicer je v zadnjih 6 mesecih zaradi neučinkovitosti dotedanega zdravljenja luskavice pričela prejemati biološko zdravilo infliksimab, ob čemer se je njena bolezen dobro obvladala. Bolnica je sama domnevala, da bi lahko obstajala povezava med pričetkom biološkega zdravljenja in neučinkovitostjo peroralnega nadomeščanja železa, ker je vse težje prenašala peroralno zdravljenje, vse pogosteje pa so se pojavljali tudi boleči krči v trebuhu.

Ob pregledu v hematološki ambulanti je tožila nad utrujenostjo, oslabeledostjo, pogostimi glavoboli in manjšo telesno zmogljivostjo ter zadihanostjo ob večjih naporih, zanikala pa je palpitanje, vrtoglavice, bolečine v prsih in dispnejo. Prav tako je zanikala okužbo, vključno z vročino in mrzlicami, zgago, B-simptome (tj. hujšanje, vročino in nočno potenje), slabost, bruhanje, drisko ter kakršne koli znake krvavitve, vključno na blatu in v urinu. Menstruacije so bile redne, ni opazala močnejših krvavitev ali zunajciklusnih krvavitev, ob ginekološkem pregledu pa ni bilo odstopanj od normale. Osebni zdravnik jo je že napotil na endoskopske preiskave prebavil. Ezofagogastroduodenoskopija (EDGS) kot tudi kolonoskopija nista razkrili morebitne patologije. Testiranje na bakterijo *Helicobacter pylori* je bilo negativno. Biopsija dvanajstnika ni razkrila morebitne celiakije. Uživala je raznoliko hrano, vključno z mesnimi izdelki, zanikala je morebitno dietno prehrano in morebitne spremembe v prebavi po zaužitju določene zvrsti hrane, kot so žitarice. V družini morebitnih rakavih bolezni ni navajala. Mama se je sicer zdravila z radioaktivnim jodom zaradi hipertiroze. Ob kliničnem pregledu razen bledice kože in sluznic, ki niso kazale znakov krvavitve, bistvenih odstopanj ni bilo, morebitnih obkrajnih bezgavk ter povečanih jeter in vranice na otip ni bilo.

V krvni sliki je bila zmerna mikrocitna hipokromna anemija s hemoglobinom 98 g/L, hematokritom 0,30,

povprečno velikostjo eritrocitov (PVE) 78,9 fL, povprečno količino hemoglobina (PHE) 25,8 pg. Ravni trombocitov in levkocitov sta bili v mejah normale ($304 \times 10^9/L$ ter $7,76 \times 10^9/L$, po vrstnem redu). Diferencialna krvna slika je bila v mejah normale. V biokemičnih izvidih so bili laboratorijski kazalniki izpraznjenih zalog železa z močno znižanim feritinom 8 $\mu\text{g/L}$ ter nasičenostjo transferina 7,3 %. Ostali izvidi so bili brez bistvenih odstopov, ob čemer je treba posebej poudariti, da so bile ravni fosfata in kalcija v mejah normale, ledvična funkcija pa brez odstopanja, kot to prikazuje **Tabela 1**. Iz natančnejšega pregleda z analizo dosedanjih laboratorijskih preiskav je bilo razvidno, da so bili tudi v preteklosti biokemični izvidi stabilni, vključno s fosfatom, kalcijem in ledvično funkcijo.

Glede na anamnestične podatke, klinični pregled in laboratorijske preiskave je bila anemija prisotna zaradi pomanjkanja železa. Kot možen vzrok smo predvideli slabšo absorpcijo železa v prebavilih. Zaradi neuspeha in neprenašanja peroralnih pripravkov železa smo se odločili za parenteralno nadomeščanje železa z železovo karboksimaltozo, in sicer v odmerku 500 mg enkrat tedensko 3 tedne zapored. Zdravilo se je redčilo po navodilih proizvajalca v 100 ml fiziološke raztopine, infuzija pa je stekla v približno pol ure (dovolj počasi bi bilo sicer že 15 minut). Neposredno med apliciranjem zdravila in po njem gospa ni navajala težav, so se pa v nekaj urah po vsaki aplikaciji zdravila pojavili boleči krči po celotnem trebuhu, ob čemer ni bilo sprememb pri odvajanju

Tabela 1: Biokemični laboratorijski izvidi bolnice pred prvim apliciranjem železove karboksimaltoze, med pojavom simptomov in ko hipofosfatemija izzveni.

Laboratorijski parameter in referenčne vrednosti	Pred prvim apliciranjem	Teden po prvem apliciranju	Tri mesece po prvem apliciranju
Feritin (20-300 $\mu\text{g/L}$)	8 $\mu\text{g/L}$	/	121 $\mu\text{g/L}$
Železo (10,7-28,6 $\mu\text{mol/L}$)	4,8 $\mu\text{mol/L}$	/	20,4 $\mu\text{mol/L}$
TIBC (44,8-80,6 $\mu\text{mol/L}$)	66,2 $\mu\text{mol/L}$	/	47,9 $\mu\text{mol/L}$
Saturacija transf. (15-45 %)	7,3 %	/	42,6 %
Natrij (135-145 mmol/L)	141 mmol/L	141 mmol/L	139 mmol/L
Kalij (3,8-5,5 mmol/L)	3,9 mmol/L	4,0 mmol/L	3,8 mmol/L
Klorid (95-105 mmol/L)	106 mmol/L	110 mmol/L	106 mmol/L
Kalcij (2,1-2,6 mmol/L)	2,25 mmol/L	2,08 mmol/L	2,28 mmol/L
Fosfat (0,84-1,45 mmol/L)	1,35 mmol/L	0,32 mmol/L	0,75 mmol/L
Kreatinin (44-97 $\mu\text{mol/L}$)	61 $\mu\text{mol/L}$	53 $\mu\text{mol/L}$	61 $\mu\text{mol/L}$
Sečnina (2,8-7,5 mmol/L)	3,3 mmol/L	3,5 mmol/L	3,8 mmol/L
oGF	nad 90 ml/min	nad 90 ml/min	nad 90 ml/min
Glukoza (3,6-6,1 mmol/L)	4,6 mmol/L	4,8 mmol/L	3,6-6,1 mmol/L
Urat (150-480 $\mu\text{mol/L}$)	222 $\mu\text{mol/L}$	243 $\mu\text{mol/L}$	223 $\mu\text{mol/L}$
AST (do 0,52 $\mu\text{kat/L}$)	0,64 $\mu\text{kat/L}$	0,42 $\mu\text{kat/L}$	0,41 $\mu\text{kat/L}$
ALT (do 0,57 $\mu\text{kat/L}$)	0,45 $\mu\text{kat/L}$	0,30 $\mu\text{kat/L}$	0,30 $\mu\text{kat/L}$
g-GT (do 0,63 $\mu\text{kat/L}$)	0,39 $\mu\text{kat/L}$	0,30 $\mu\text{kat/L}$	0,42 $\mu\text{kat/L}$
AF (0,55-1,64 $\mu\text{kat/L}$)	0,74 $\mu\text{kat/L}$	0,63 $\mu\text{kat/L}$	0,81 $\mu\text{kat/L}$
Bilirubin (cel.) (3-22 $\mu\text{mol/L}$)	9 $\mu\text{mol/L}$	8 $\mu\text{mol/L}$	13 $\mu\text{mol/L}$
Bilirubin (dir.) (do 7 $\mu\text{mol/L}$)	2 $\mu\text{mol/L}$	2 $\mu\text{mol/L}$	3 $\mu\text{mol/L}$
Albumin (32-55 g/L)	43 g/L	/	48 g/L
LDH (do 4,12 $\mu\text{kat/L}$)	3,17 $\mu\text{kat/L}$	4,39 $\mu\text{kat/L}$	3,11 $\mu\text{kat/L}$

vode in blata, zanikala je zgago, bolečine drugje po telesu, pojav kožnih izpuščajev ali oteklin, dispnejo, palpitanje, omotice, izgubo zavesti, prav tako pa nevrološke simptome, vključno z motnjami zavesti, kognitivnimi motnjami, krči, mišično oslabelostjo, parestezijami ter motnjami požiranja.

Tik pred tretjo aplikacijo zdravila smo gospo klinično pregledali, ob čemer bistvenih odstopanj nismo beležili, in se odločili za kontroliranje biokemičnih izvidov. Po naknadnem prejemu vseh izvidov je bilo razvidno, da se je tokrat pojavila huda hipofosfatemija z ravniyo fosfata 0,32 mmol/L. Ravni ostalih elektrolitov so bile stabilne, tudi ledvična in jetrna funkcija se nista poslabšali. Po posvetu s konziliarno endokrinologinjo smo uvedli peroralno nadomeščanje s fosfatnim praškom 3-krat dnevno po 1 gram oz. en pripravek praška (pribl. 20,1 mmol fosfata dnevno, 1 gram oz. prašek vsebuje 6,7 mmol fosfata) ter sočasno nadomeščanje magnezija z magnezijevim citratom 150 mg dnevno. Raven magnezija je bila namreč na spodnji meji, torej 0,71 mmol/L (RV: 0,6-1,1 mmol/L); fosfat v prebavilih tvori namreč vez z magnezijem, zaradi česar se ta težje absorbira.

Po dveh dneh se je hipofosfatemija kljub jemanju fosfatnih praškov še poglobila. Raven fosfata je bila 0,24 mmol/L. Gospa je navajala stopnjujočo se zaspanost, ki je bila izrazitejša kot pred prvo infuzijo železove karboksimaltoze, drugih novih težav pa ni imela. Odločili smo se za dodatno parenteralno nadomeščanje s kalijevim fosfatom (K_3PO_4). Prejela je infuzijo 40 mmol pripravka v 250 ml fiziološke raztopine, zvišali smo peroralni odmerek na trikrat dnevno po 2 g. Naslednji dan se je raven še malenkost znižala na 0,24 mmol/L, zato smo ponovili isti parenteralni odmerek (40 mmol) in nato še tretji dan zapored; kontrola pred tretjo aplikacijo je že kazala porast fosfata na 0,42 mmol/L. Četrty dan se je raven fosfata še zvišala na 0,61 mmol/L, zato smo prenehali parenteralno zdravljenje, peroralni odmerek pa smo znižali na dvakrat dnevno po 1 g. Zaspanost je postopno izzvenela, drugih novih težav bolnica ni navajala. Krvna slika je kazala porast hemoglobina, kar smo pričakovali glede na zdravljenje z železom pred tem.

3 Razprava

Hipofosfatemija pomeni zmanjšanje koncentracije fosfata v krvi pod 0,8 mmol/L (11). Povzroči lahko raznoliko klinično sliko, kar je odvisno od trajanja pomanjkanja ter koncentracije fosfata; večina bolnikov namreč nima simptomov, do razvoja v nadaljevanju opisanih težav pride ob upadu koncentracije fosfata pod 0,32 mmol/L (11). Simptomatika je posledica znižanja zaloga

adenozin trifosfata (ATP), zaradi česar pričnejo odpravovati celične funkcije, odvisne od ATP. Poleg tega se znižajo ravni 2,3-difosfoglicerata v eritrocitih, s čimer se afiniteta hemoglobina za kisik poveča, zaradi česar se zmanjša sproščanje kisika iz hemoglobina na periferiji, tj. na ravni tkiv (12). V osrednjem živčevju se posledice kažejo z različnimi simptomi, ki segajo od blagih parestezij in razdražljivosti do hudih motenj z razvojem delirija, generaliziranih krčev in motenj zavesti, vključno s komo (12,13). Pomanjkanje fosfata lahko okvari krčljivost srčne mišice, povezano pa je tudi z višjo incidenco prekatnih motenj ritma ob razvoju akutnega miokardnega infarkta (12,13). Zaradi oslabelosti trebušne prepone je lahko ovirano dihanje, prispeva pa tudi k težjemu odvajanju bolnikov od respiratorja v intenzivnih enotah (12,13). Oslabljeni so tudi proksimalne skeletne mišice, pojavijo se motnje požiranja, zaradi vpliva na gladke mišice pa se lahko razvije ileus (12,13). Akutno znižanje ravni fosfata ob prej prisotni hipofosfatemiji lahko celo vodi do rabdomiolize, pri čemer je dejanska hipofosfatemija zakrita ob sproščanju fosfata iz razpadlih celic (12,13). Vplivi na krvne celice so redki in se pojavijo pri hudi hipofosfatemiji. Vključujejo hemolizo zaradi povečanja rigidnosti eritrocitov ter okvare delovanja levkocitov in trombocitov (12,13). Zaradi resorpcije kosti lahko kronična huda hipofosfatemija privede do osteomalacije in zaradi tega do bolečin v kosteh ter zlomov (12).

Pri naši bolnici klinična slika v začetnih tednih po prvi infuziji ni bila tipična. Kazala se je samo z bolečimi krči po trebuhu, ki so trajali en do dva dneva po aplikaciji, kar bi lahko sodilo v sklop hipofosfatemije. Dopuščamo pa možnost, da je šlo za samostojen neželeni učinek zdravila. Ob pojavu hude hipofosfatemije je navajala zaspanost, kar bi lahko opisali kot blago motnjo zavesti v sklopu nevrološke simptomatike; morebitnega razvoja ostalih simptomov nismo beležili. Ob izboljšanju anemije in zapolnitvi zaloga železa, stopnjevanja zaspanosti in novega pojava bolečih krčev ne moremo pripisati anemiji zaradi pomanjkanja železa.

Do razvoja hipofosfatemije lahko pride ob premiku fosfatov v celice (npr. ob sindromu ponovnega hranjenja pri prej stradajočih bolnikih zaradi hormonskih in presnovnih sprememb, respiracijski alkaloziji in zdravljenju diabetične ketoacidoze), izgubi fosfatov skozi ledvici (npr. ob primarnem hiperparatiroidizmu, prirojene in pridobljene okvare delovanja proksimalnih tubulov v ledvicah) ter ob zmanjšani absorpciji fosfatov skozi prebavila (npr. alkoholizem, kronične driske in jemanje večjih količin antacidov) (13). Posebno omembo si zasluži fibroblastni rastni dejavnik 23 (FGF23), ki se izloča

iz osteoblastov v kosteh in je pomemben za homeostazo fosfata, saj zmanjša reabsorpcijo in poveča izločanje fosfata. Zvišane ravni FGF23 najdemo pri kronični ledvični okvari, lahko pa so prisotne npr. paraneoplastično ob nekaterih tumorskih boleznih, zaradi česar se lahko razvije tumorska osteomalacija (14,15). Študije so pokazale, da lahko železova karboksimaltoza povzroči zvišanje ravni FGF23 in s tem hipofosfatemijo zaradi izgube fosfatov skozi ledvice, ki lahko vztraja še več mesecev po zadnji infuziji zdravila (16). Učinek pomanjkanja fosfatov in izgube skozi ledvici se lahko pokaže že po nekaj dnevih (17).

Incidenca hipofosfatemije po zdravljenju s parenteralnim železom ni popolnoma jasna. Več študij je pokazalo, da se po infuzijah železove karboksimaltoze pojavi blaga do zmerna hipofosfatemija brez simptomov, ki v nekaj tednih spontano izzveni (10). Incidenca se med študijami sicer precej razlikuje; razpon se giblje od 3 % do več kot 80 %. Tako je npr. Evstatiev s sodelavci v študiji s 485 bolniki, od katerih je polovica prejela železovo karboksimaltozo in polovica železov saharat, ugotavljal incidenco hipofosfatemije 2,5 % v skupini s karboksimaltozo, pri čemer je raven fosfata upadla iz bazalne vrednosti $1,12 \pm 0,22$ na $0,69 \pm 0,24$ mmol/L dva tedna po vnosu, nato pa se je spontano normalizirala med 4. in 12. tednom po apliciranju karboksimaltoze. Simptomov pri bolnikih niso beležili. V drugi skupini niso beležili hipofosfatemije (18). Nekatere druge študije opisujejo višje incidence, kot je navedeno v Tabeli 2 (19-22). Navedene so retrospektivne študije, ki so primerjale železovo karboksimaltozo z drugimi parenteralnimi pripravki ali s placebom. Ponekod trajanje hipofosfatemije ni ustrezno opredeljeno, saj so bolniki prejeli več zaporednih infuzij železa.

Omeniti je treba, da se je bolnica do pričetka

prejemanja železove karboksimaltoze zdravila zaradi luskavice z monoklonskim protitelesom infliksimabom. Zdravilo je redno prejela že več kot pol leta. Raven fosfata je bila ob tem v mejah normale. Ob vnosu infliksimaba ni imela prej opisanih simptomov, zato menimo, da je manj verjetno, da bi to zdravilo povzročalo hipofosfatemijo. V literaturi nismo našli opisov, ki bi infliksimab povezali s hipofosfatemijo.

Pri zdravljenju hipofosfatemije je bistveno zdravljene vzroka, ki je privedlo do opisane motnje. Kratek pregled nadomestnega zdravljenja prikazujemo v Tabeli 3. V primeru naše bolnice je bila prva izmerjena raven fosfata na meji s hudo stopnjo, vendar brez tipičnih simptomov. Zato smo se sprva odločili za peroralno nadomeščanje. V naslednjih 2 tednih je bila potrebna kombinacija peroralnega in parenteralnega nadomeščanja zaradi vztrajanja hude hipofosfatemije, ki je postopno izzvenela. Kontrolirali smo tudi raven vitamina D3, saj pomanjkanje lahko vodi v hipofosfatemijo. Znašala je 49 nmol/L in kaže na zmerno dobro preskrbo z vitaminom D (23). Ob nadomeščanju fosfatov so krči in težave z zaspanostjo popolnoma izzveneli. Tri mesece po prvem apliciranju železove karboksimaltoze se je raven fosfatov praktično normalizirala nad 0,75 mmol/L, ostali laboratorijski izvidi pa so bili v mejah normale, kot to kaže Tabela 1.

4 Zaključek

Parenteralno nadomeščanje železa hitro, učinkovito in varno popravi anemijo zaradi pomanjkanja železa. Poslužujemo se ga v primerih neprenašanja ali neučinkovitega peroralnega nadomeščanja železa. V Sloveniji trenutno najpogosteje uporabljamo železovo karboksimaltozo.

Tabela 2: Incidence hipofosfatemije po apliciranju parenteralnega železa v različnih retrospektivnih študijah.

Študija	Parenteralno železo	Incidenca hipofosfatemije	Trajanje hipofosfatemije	Razvoj hude hipofosfatemije (<0,32 mmol/L)
Hardy, Vandemergel; 2015 (19)	železova karboksimaltoza vs. železova sukroza	51 % vs. 22 %	povprečno 6 mesecev (razpon od 2-9 mesecev)	13 % vs. 0 %
Favrat s sod.; 2014 (PREFER) (20)	železova karboksimaltoza vs. placebo	86 % vs. 2 %	do 8 tednov	ne
Barish s sod.; 2012 (21)	železova karboksimaltoza vs. alternativno nadomeščanje	7 % vs. 0 %	do 6 tednov	ne
Bager s sod.; 2016 (22)	železova karboksimaltoza vs. železova izomaltoza	50 % vs. <10 %	vsaj 10 tednov	11 % vs. 0 %

Tabela 3: Biokemični laboratorijski izvidi bolnice pred prvim apliciranjem železove karboksimaltoze, med pojavom simptomov in ko hipofosfatemija izzveni. Povzeto po Gubenšek, J, 2018 (13).

Stopnja hipofosfatemije	Serumska koncentracija fosfatov	Peroralno nadomeščanje	Intravensko nadomeščanje
*Blaga	0,65-0,32 mmol/L	fosfatni praški 1–2 g 3- do 4-krat dnevno; vnos hrane, bogate s fosfati	pri slabi absorpciji v črevesju kalijev fosfat ali kalijev glicerofosfat 0,08–0,24 mmol/kg
**Huda	Pod 0,32 mmol/L	ob porastu nad 0,48 mmol/L intravensko nadomeščanje ukinemo in preidemo na peroralno	kalijev fosfat ali kalijev glicerofosfat 0,25–0,5 mmol/kg 8–12 ur

*Blago hipofosfatemijo zdravimo s peroralnim nadomeščanjem, pri **hudi hipofosfatemiji preidemo na parenteralno nadomeščanje, pazimo pa na porast fosfatov.

Študije kažejo, da se pri določenem deležu bolnikov po zdravljenju s parenteralnim železom pojavi hipofosfatemija, običajno blaga do zmerna, brez simptomov, ki v nekaj tednih spontano izzveni. Hude hipofosfatemije s simptomi so razmeroma redke. V primerih značilne klinične slike z mišično oslabeleostjo, nevrološkimi simptomi, z motnjami zavesti in/ali oteženim dihanjem, ki se lahko pokaže že nekaj dni po infuziji, je potrebno kontrolirati raven fosfata in ustrezno ukrepati. Preprost algoritem ukrepanja povzema [Slika 1](#). Nadaljnje aplikacije železove karboksimaltoze seveda niso na mestu. Zaradi vseh navedenih dejstev poudarjamo, da je smiselno spremljati raven fosfata pred prvim

apliciranjem železove karboksimaltoze in vsekakor po njem ob simptomih, značilnih za hipofosfatemijo.

Izjava o navzkrižju interesov

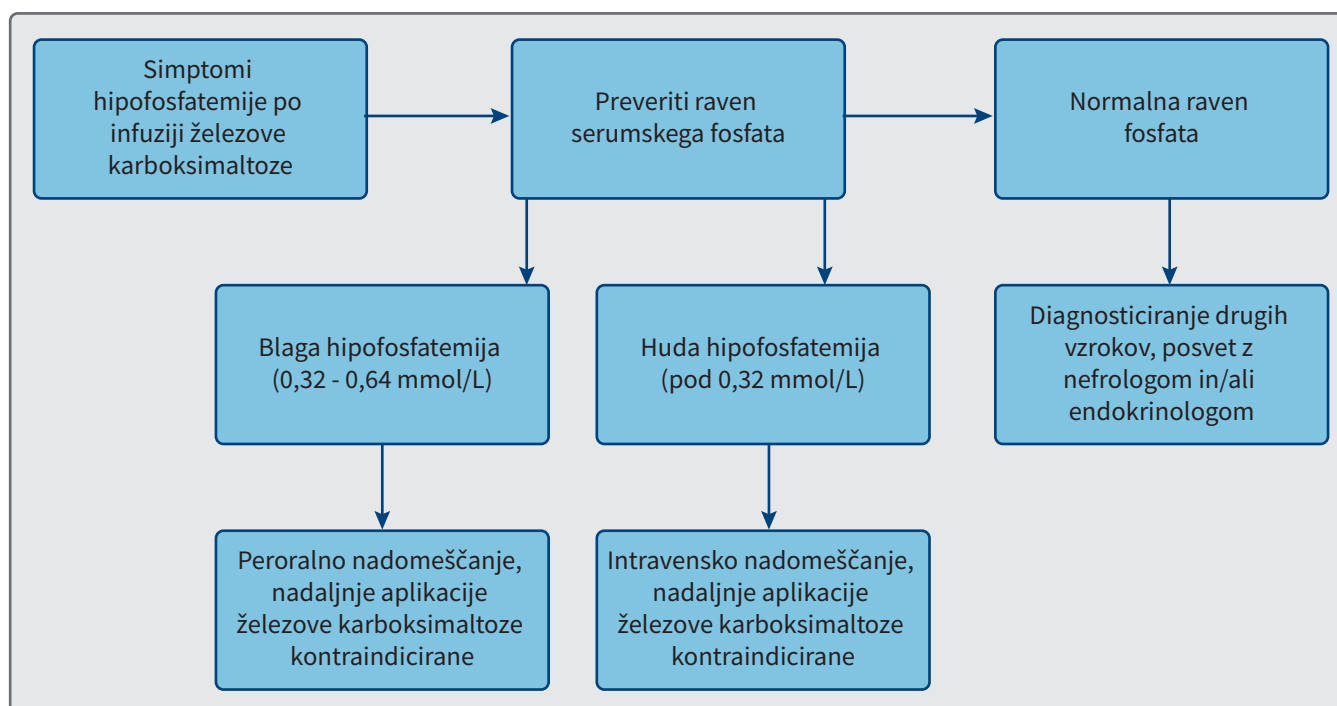
Avtorji nimamo navzkrižja interesov.

Soglasje bolnika za objavo

Bolnica se strinja z objavo članka, ki opisuje njen primer.

Zahvala

Avtorji se zahvaljujemo Mariji Nemanič in dr. Loreni Mihelač za prvotne lektorske popravke.



Slika 1: Algoritem ukrepanja pri pojavu kliničnih simptomov hipofosfatemije po infuziji železove karboksimaltoze.

Literatura

- Miller JL. Iron deficiency anemia: a common and curable disease. *Cold Spring Harb Perspect Med.* 2013;3(7):1-13. DOI: [10.1101/cshperspect.a011866](https://doi.org/10.1101/cshperspect.a011866) PMID: 23613366
- Cappellini MD, Musallam KM, Taher AT. Iron deficiency anaemia revisited. *J Intern Med.* 2020;287(2):153-70. DOI: [10.1111/joim.13004](https://doi.org/10.1111/joim.13004) PMID: 31665543
- Roškar Z. Sideropenična anemija v ambulanti družinskega zdravnika. In: Kupnik D. III. spomladanska šola družinske medicine v Mariboru: hematološke bolezni. 2018 May 22; Maribor, Slovenija. V Mariboru: Zdravstveni dom dr. Adolfa Drolca Maribor; 2018.
- Cvejić Vidali G, Zver S. Analiza bolnikov z anemijo zaradi pomanjkanja železa v hematološki ambulanti. *Zdrav Vestn.* 2018;87(5-6):223-36. DOI: [10.6016/ZdravVestn.2523](https://doi.org/10.6016/ZdravVestn.2523)
- Rognoni C, Venturini S, Meregaglia M, Marmifero M, Tarricone R. Efficacy and Safety of Ferric Carboxymaltose and Other Formulations in Iron-Deficient Patients: A Systematic Review and Network Meta-analysis of Randomised Controlled Trials. *Clin Drug Investig.* 2016;36(3):177-94. DOI: [10.1007/s40261-015-0361-z](https://doi.org/10.1007/s40261-015-0361-z) PMID: 26692005
- Van Wyck DB, Martens MG, Seid MH, Baker JB, Mangione A. Mangione Intravenous Ferric Carboxymaltose Compared With Oral Iron in the Treatment of Postpartum Anemia. *Obstet Gynecol.* 2008;110(2):267-78. DOI: [10.1097/01.AOG.0000275286.03283.18](https://doi.org/10.1097/01.AOG.0000275286.03283.18) PMID: 17666600
- Lyseng-Williamson KA, Keating GM. Ferric carboxymaltose: a review of its use in iron-deficiency anaemia. *Drugs.* 2009;69(6):739-56. DOI: [10.2165/00003495-200969060-00007](https://doi.org/10.2165/00003495-200969060-00007) PMID: 19405553
- Moore RA, Gaskell H, Rose P, Allan J. Meta-analysis of efficacy and safety of intravenous ferric carboxymaltose (Ferinject) from clinical trial reports and published trial data. *BMC Blood Disord.* 2011;11(1):4. DOI: [10.1186/1471-2326-11-4](https://doi.org/10.1186/1471-2326-11-4) PMID: 21942989
- Gómez Rodríguez S, Castro Ramos JC, Abreu Padín C, Gómez Peralta F. Intravenous iron induced severe hypophosphatemia in a gastric bypass patient. *Endocrinol Diabetes Nutr (Engl Ed).* 2019;66(5):340-2. DOI: [10.1016/j.endien.2019.05.003](https://doi.org/10.1016/j.endien.2019.05.003) PMID: 30658902
- Fang W, McMahon LP, Bloom S, Garg M. Symptomatic severe hypophosphatemia after intravenous ferric carboxymaltose. *JGH Open.* 2019;3(5):438-40. DOI: [10.1002/jgh3.12150](https://doi.org/10.1002/jgh3.12150) PMID: 31633052
- Gaasbeek A, Meinders AE. Hypophosphatemia: an update on its etiology and treatment. *Am J Med.* 2005;118(10):1094-101. DOI: [10.1016/j.amjmed.2005.02.014](https://doi.org/10.1016/j.amjmed.2005.02.014) PMID: 16194637
- Yu AS, Stubbs JR. Hypophosphatemia: Clinical manifestations of phosphate depletion. UpToDate. [cited 2021 Mar 3]. Available from: <https://www.uptodate.com/contents/hypophosphatemia-clinical-manifestations-of-phosphate-depletion>.
- Gubenšek J. Motnje v presnovi fosfatov. In: Košnik M, Štajer D. *Interna medicina.* Ljubljana: Medicinska fakulteta; 2018. pp. 99-101.
- Czaya B, Fail C. The Role of Fibroblast Growth Factor 23 in Inflammation and Anaemia. *Int J Mol Sci.* 2019;20(17):4195. DOI: [10.3390/ijms20174195](https://doi.org/10.3390/ijms20174195) PMID: 31461904
- Reinert RB, Bixby D, Koenig RJ. Fibroblast Growth Factor 23-Induced Hypophosphatemia in Acute Leukemia. *J Endocr Soc.* 2018;2(5):437-43. DOI: [10.1210/js.2018-00010](https://doi.org/10.1210/js.2018-00010) PMID: 29696242
- Klein K, Asaad S, Econs M, Rubin JE. Severe FGF23-based hypophosphatemic osteomalacia due to ferric carboxymaltose administration. *BMJ Case Rep.* 2018;2018. DOI: [10.1136/bcr-2017-222851](https://doi.org/10.1136/bcr-2017-222851) PMID: 29298794
- Emrich IE, Lizzi F, Siegel JD, Seiler-Mussler S, Ukena C, Kaddu-Mulindwa D, et al. Hypophosphatemia after high-dose iron repletion with ferric carboxymaltose and ferric derisomaltose—the randomized controlled HOME aFers study. *BMC Med.* 2020;18(1):178. DOI: [10.1186/s12916-020-01643-5](https://doi.org/10.1186/s12916-020-01643-5) PMID: 32654663
- Evstatiev R, Marteau P, Iqbal T, Khalif IL, Stein J, Bokemeyer B, et al.; FERG1 Study Group. FERG1cor, a randomized controlled trial on ferric carboxymaltose for iron deficiency anemia in inflammatory bowel disease. *Gastroenterology.* 2011;141(3):846-853.e1. DOI: [10.1053/j.gastro.2011.06.005](https://doi.org/10.1053/j.gastro.2011.06.005) PMID: 21699794
- Hardy S, Vandemergel X. Intravenous iron administration and hypophosphatemia in clinical practice. *Int J Rheumatol.* 2015;2015:468675. DOI: [10.1155/2015/468675](https://doi.org/10.1155/2015/468675) PMID: 26000018
- Favrat B, Balck K, Breyman C, Hedenus M, Keller T, Mezzacasa A, et al. Evaluation of a single dose of ferric carboxymaltose in fatigued, iron-deficient women—PREFER a randomized, placebo-controlled study. *PLoS One.* 2014;9(4):e94217. DOI: [10.1371/journal.pone.0094217](https://doi.org/10.1371/journal.pone.0094217) PMID: 24751822
- Barish CF, Koch T, Butcher A, Morris D, Bregman DB. Safety and Efficacy of Intravenous Ferric Carboxymaltose (750 mg) in the Treatment of Iron Deficiency Anaemia: Two Randomized, Controlled Trials. *Anemia.* 2012;2012:172104. DOI: [10.1155/2012/172104](https://doi.org/10.1155/2012/172104) PMID: 22997572
- Bager P, Hvas CL, Dahlerup JF. Drug-specific hypophosphatemia and hypersensitivity reactions following different intravenous iron infusions. *Br J Clin Pharmacol.* 2017;83(5):1118-25. DOI: [10.1111/bcp.13189](https://doi.org/10.1111/bcp.13189) PMID: 27859495
- Amrein K, Scherkl M, Hoffmann M, Neuwersch-Sommeregger S, Köstenberger M, Tmava Berisha A, et al. Vitamin D deficiency 2.0: an update on the current status worldwide. *Eur J Clin Nutr.* 2020;74(11):1498-513. DOI: [10.1038/s41430-020-0558-y](https://doi.org/10.1038/s41430-020-0558-y) PMID: 31959942